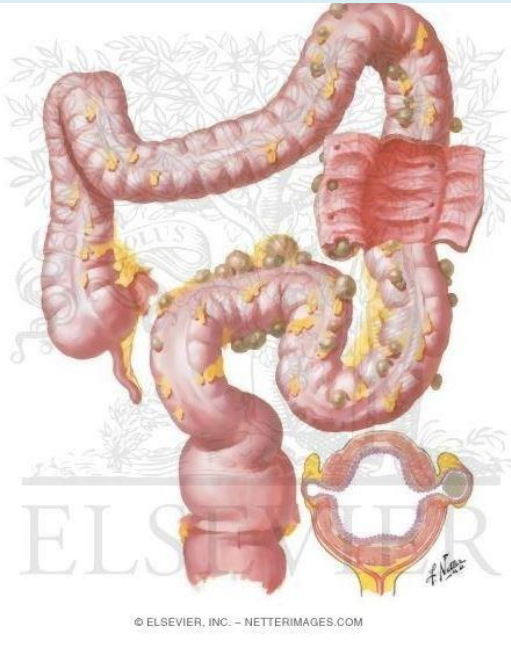

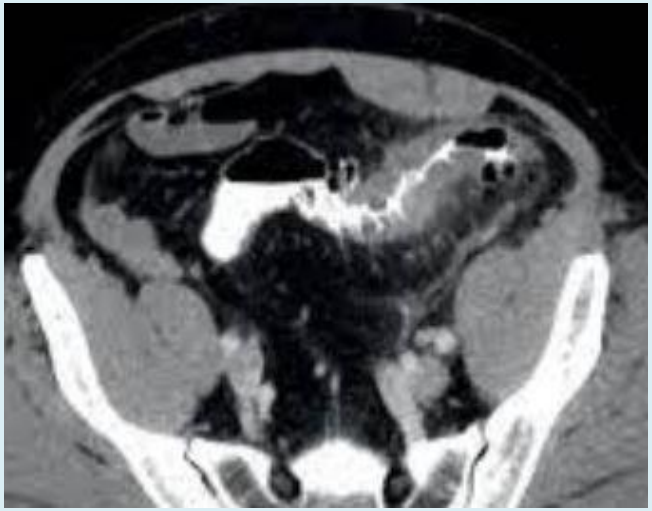

Divertikulitis – ein Fall für den Ultraschall?

Notfallsonotag Bern 2023

T. Chlibec
C. Arnold

Ein typischer Fall

S.J., m, Jg 1975, 184cm, 90 kg, BMI 26

Seit ein paar Tage zunehmende Unterbauchschmerzen, eher li. Normaler Stuhlgang. Kein Fieber, kein Erbrechen.

BD 145/80, Puls 85, regelmässig, AF 12.

DD Unterbauch und li UB, ev leichter Loslassschmerz. Normale DG.

Praxislabor: CRP 56, Leuk 13000, Gran 78%

Sono:

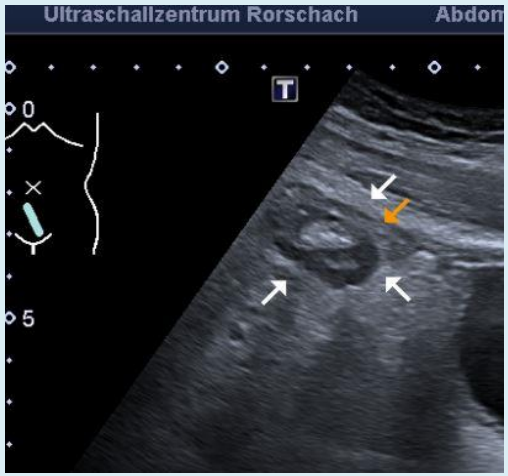

Diagnose: Sigmadivertikulitis. Arbeitsdiagnose: unkomplizierte Divertikulitis

Therapie: 10 Tage: Ciproflox , Flagyl , Rudolac

1. Ko nach 3 Tagen: praktisch keine Schmerzen, DD noch vorhanden, Labor CRP 16, Leuk 8700, Gran 67%
2. Ko nach 10 Tagen: keine Schmerzen mehr, keine DD, Labor: CRP 1.9

Seither 6x rez. Divertikulitis (immer an anderem Ort des Sigma). Pat. lehnt Sigma (-teil) -resektion ab.

Divertikulitis

STATEMENT 2.2 (GEPRÜFT 2021)

Pathologisch ist die Divertikulitis durch einen Entzündungsprozess gekennzeichnet, der von Kolondivertikeln (Peridivertikulitis) ausgeht und der auf die Darmwand übergreifen (fokale Perikolitis) und schwere Komplikationen (Abszess- und/oder Fistelbildung, gedeckte Perforation, offene Perforation mit Peritonitis, Stenosierung, divertikulitischer Tumor) zur Folge haben kann. Weitere Komplikationen der Divertikelkrankheit sind Kolondivertikelblutungen.

Expertenkonsens, Starker Konsens

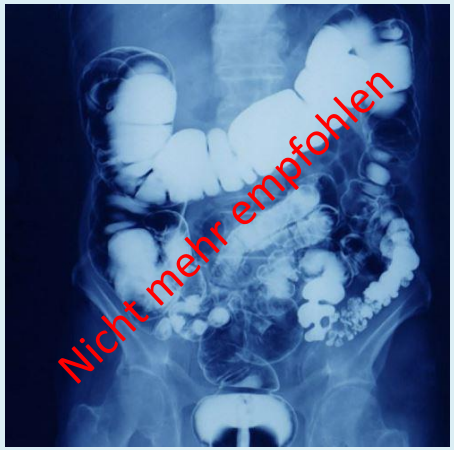

publiziert bei: AWMF online
Das Portal der wissenschaftlichen Medizin

Leitlinie

Thieme

S3-Leitlinie Divertikelkrankheit/Divertikulitis – Gemeinsame Leitlinie der Deutschen Gesellschaft für Gastroenterologie, Verdauungs- und Stoffwechselkrankheiten (DGVS) und der Deutschen Gesellschaft für Allgemein- und Viszeralchirurgie (DGAV)

November 2021 – AWMF-Registernummer: 021-20

Autor
Ludger Leifeld[1], Christoph-Thomas Germer[2], Stephan Böhm[3], Franz Ludwig Dumoulin[4], Thomas Frieling[5], Martin Kreis[6], Alexander Meining[7], Joachim Labenz[8], Johan Friso Lock[2], Jörg-Peter Ritz[9], Andreas Schreyer[10], Wolfgang Kruis[11]
Kollaborateure
F. Aigner, H. Allescher, C. Eckmann, J. Hampe, F. Hartmann, U. Helwig, J. Hoffmann, J. Keller, J. Langhorst, J. Lauscher, P. Lorenz, P. Lynen Jansen, A. Madisch, J. Neumann, J. Pelz, M. Reinshagen, C. Reißfelder, D. Rubin, C. Sander, A. Schäfer, T. Schiedeck, W. Schwenk, B. Siegmund, N. Steubesand, U. Tappe, S. Willis
in Zusammenarbeit mit
Deutsche Gesellschaft für Ultraschall in der Medizin (DEGUM), Deutsche Gesellschaft für Ernährungsmedizin e. V. (DGEM), Deutsche Gesellschaft für Koloproktologie e. V. (DGK), Deutsche Gesellschaft für Neurogastroenterologie und Motilität (DGNM), Deutsche Gesellschaft für Pathologie e. V. (DGP)/Bundesverband Deutscher Pathologen e. V. (BDP), Deutsche Röntgengesellschaft e. V. (DRG), Deutsche Morbus Crohn/Colitis ulcerosa Vereinigung (DCCV) e. V.

Zahlen, Begrifflichkeit

- Prävalenz der Divertikulose nimmt mit dem Alter zu (bis zu 25% der Bevölkerung)
- 75% haben nie Symptome
- Inzidenz: M:F 1:1, 5-10% 40-50, 33-48% 50-70, 50% >70
- 1-4.3% entwickeln eine Divertikulitis, davon ca. 80-95% im Sigma
- …davon erleiden 15% Komplikationen in Form von Abszessen
- …15-30% erleiden ein Rezidiv binnen eines Jahres
- Divertikelblutungen (ohne –itis)
- Divertikelkrankheit (Divertikulose führt zu Symptomen, Entzündung und/oder Komplikationen)
- Unkomplizierte Divertikulitis: Entzündung der Pseudodivertikel und Umgebung
- Komplizierte Divertikulitis: Perforation, Fistel und/oder Abszess
- Abszess >3cm, OP 6 Wochen nach kons. Therapieabschluss empfohlen
- Bei freier Perforation und Peritonitis OP innert 6h nach Diagnosestellung
- Rezidivrisiko steigt mit jedem Entzündungsschub

S3-Leitlinie Divertikelkrankheit/Divertikulitis – Gemeinsame Leitlinie der Deutschen Gesellschaft für Gastroenterologie, Verdauungs- und Stoffwechselkrankheiten (DGVS) und der Deutschen Gesellschaft für Allgemein- und Viszeralchirurgie (DGAV) November 2021 – AWMF-Registernummer: 021-20

- Weitere … „Diverticular Disease Substantially Increases Cancer Risk“, Pam Harrison, 13 Oct 2022 (33% increased risk of overall cancer… 1 case per 16 Patients in 10 yrs)

Komplikationen einer Divertikulitis

- Abszess
- Fistel Formationen (colovesical, colovaginal, coloenterisch, colouterin, colocutan)
- Dünndarmileus
- Blutung
- Perforation
- Sekundäre Abszesse (Leber, tubo-ovariell)
- Peritonitis

Quelle: Literatur 1-7

Klassifikation

▸ **Tab. 6** Klassifikation der Divertikelkrankheit (Classification of diverticular disease) (CDD).

Classification of Diverticular Disease (CDD)		
Typ. 0	**Asymptomatische Divertikulose**	
	Zufallsbefund; asymptomatisch	Keine Krankheit
Typ 1	**Unkomplizierte Divertikelkrankheit/Divertikulitis**	
Typ. 1a	**Divertikulitis/Divertikelkrankheit ohne phlegmonöse Umgebungsreaktion**	
	Auf die Divertikel beziehbare Symptome	
	Entzündungszeichen und/oder	
	Entzündungsbefunde in der Bildgebung (Wandverbreiterung, entzündetes Divertikel)	
Typ. 1b	**Divertikulitis mit phlegmonöser Umgebungsreaktion**	
	Entzündungszeichen; phlegmonöse Divertikulitis (Kolonwand, Mesenterium)	
	in der Bildgebung;	
	ggfs. mit Flüssigkeitsstraßen (ohne Luft)	
Typ. 2	**Komplizierte Divertikulitis**	
Typ. 2a	**Mikroabszess**	Gedeckte Perforation, kleiner Abszess (≤ 3 cm); minimale parakolische Luft
Typ. 2b	**Makroabszess**	Parakolischer oder mesokolischer Abszess (> 3 cm)
Typ. 2c	**Freie Perforation**	Freie Perforation, freie Luft/Flüssigkeit, generalisierte Peritonitis
Typ 2c1	**Eitrige Peritonitis**	
Typ 2c2	**Fäkale Peritonitis**	
Typ. 3	**Chronische Divertikelkrankheit**	
Typ. 3a	**Persistierende/rezidivierende Symptome, die auf eine Divertikulose bezogen werden (SUDD)**	
Typ 3b	**Rezidivierende Divertikulitis ohne Komplikationen**	
Typ.3c	**Rezidivierende Divertikulitis mit Komplikationen** (Stenose, Fistel, Konglomerat)	
Typ 4	**Divertikelblutung**	Nachweis der Blutungsquelle

en Medizin
Thieme
neinsame
ologie,
und der
chirurgie (DGAV)
mas Frieling[5], Martin Kreis[6],
[10], Wolfgang Kruis[11]
, J. Langhorst, J. Lauscher,
Rubin, C. Sander, A. Schäfer,
in Zusammenarbeit mit
Deutsche Gesellschaft für Ultraschall in der Medizin (DEGUM), Deutsche Gesellschaft für Ernährungsmedizin e. V. (DGEM), Deutsche Gesellschaft für Koloproktologie e. V. (DGK), Deutsche Gesellschaft für Neurogastroenterologie und Motilität (DGNM), Deutsche Gesellschaft für Pathologie e. V. (DGP)/Bundesverband Deutscher Pathologen e. V. (BDP), Deutsche Röntgengesellschaft e. V. (DRG), Deutsche Morbus Crohn/Colitis ulcerosa Vereinigung (DCCV) e. V.

Lokalisation

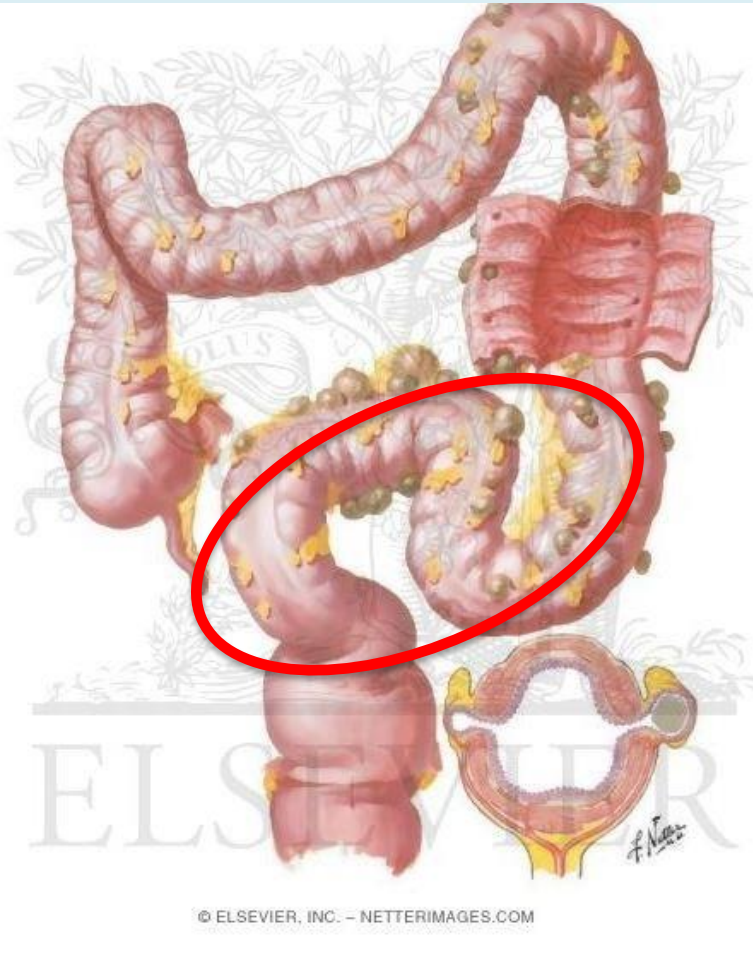

Sigma:
Falsche Divertikel

Lokalisation

Seltener re UB …

- C. ascendens Divertikulitis

Dran denken: Asiatische Herkunft (Echte Divertikel. Junge Patienten)

- Elongiertes Sigma

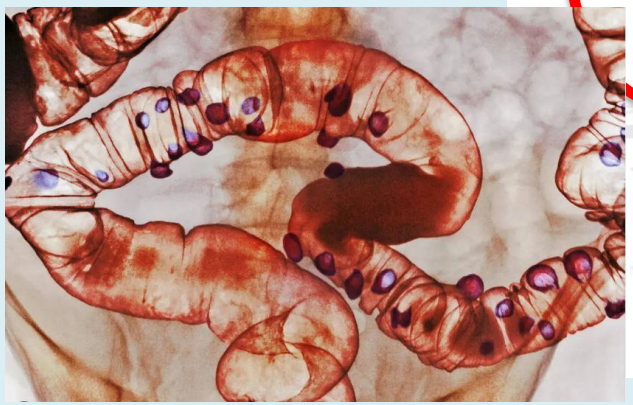

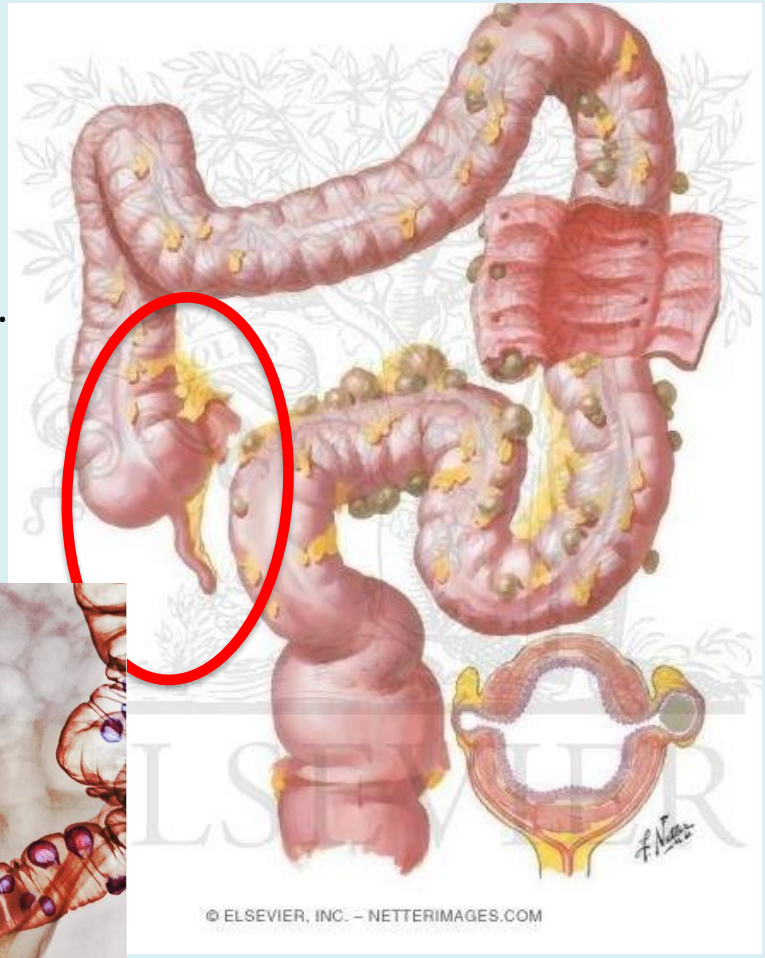

Lokalisation

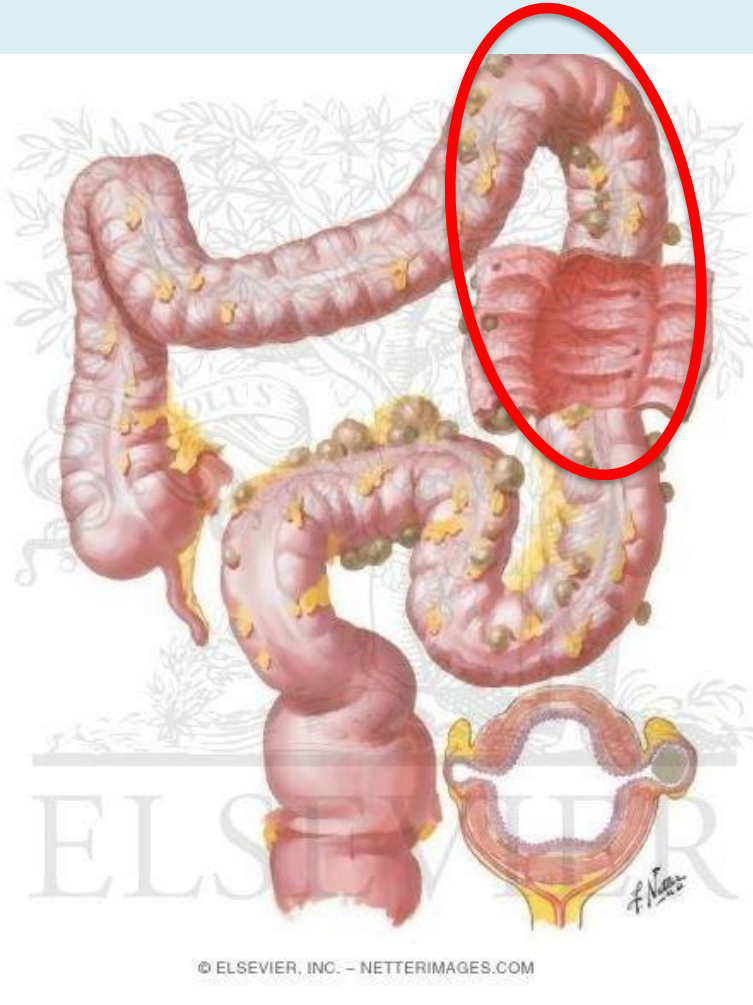

Li Oberbauch/Hemi-abdomen:

li Colonflexur,
C descendens,
letztlich gesamter Kolonrahmen

Erworbene Herniation von Mucosa und Muscularis mucosae durch Muscularis propria

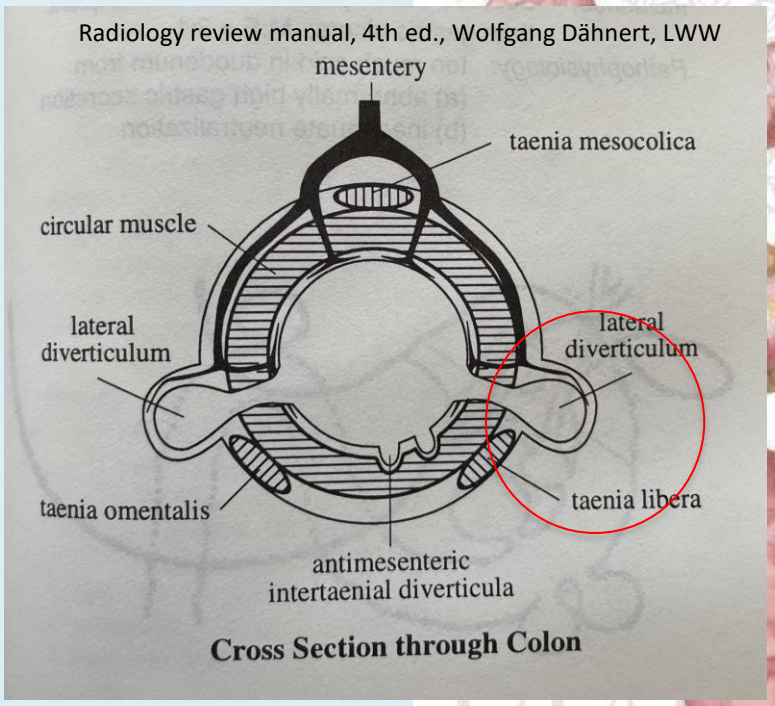

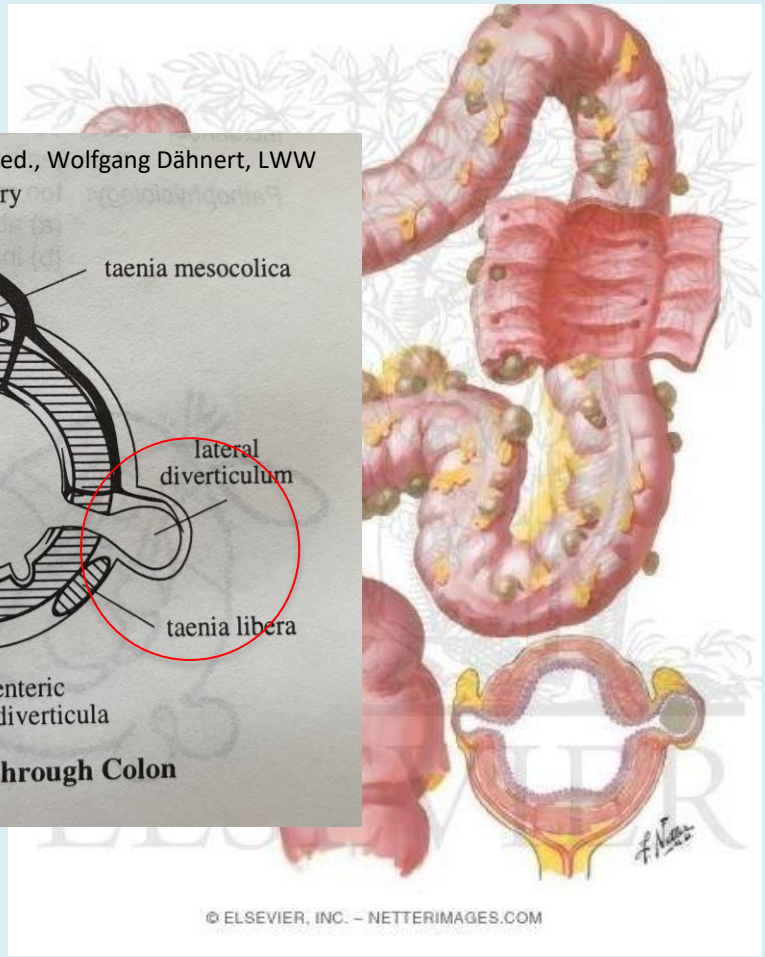

Divertikel:
Mucosa
Muscularis mucosae
Serosa

3-10mm

Divertikulitis: Typische Merkmale

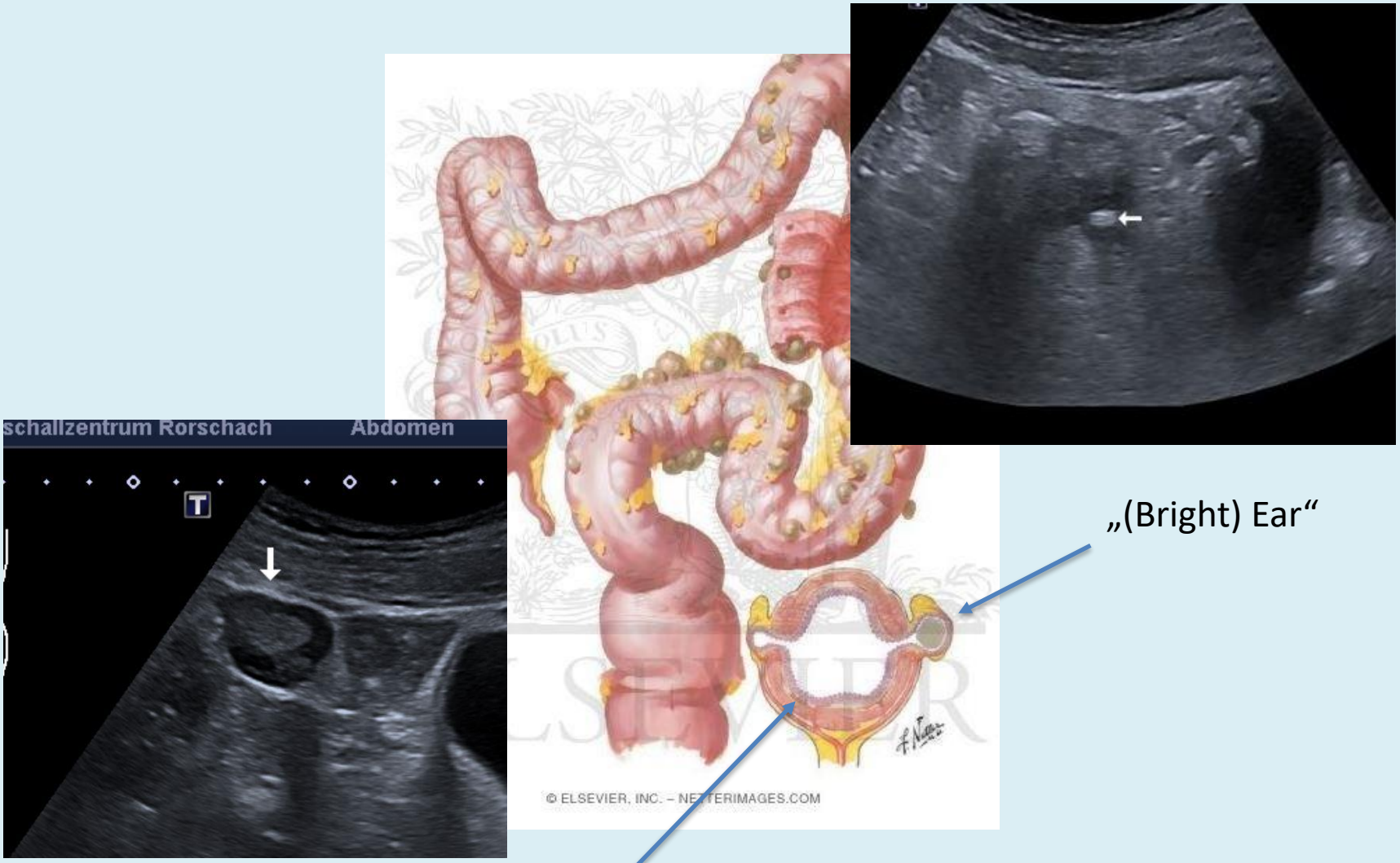

„(Bright) Ear“

In der Regel zirkuläre Wandverdickung („pathologische Kokarde“)

Sonografische Merkmale

Normalbefund Colon descendens

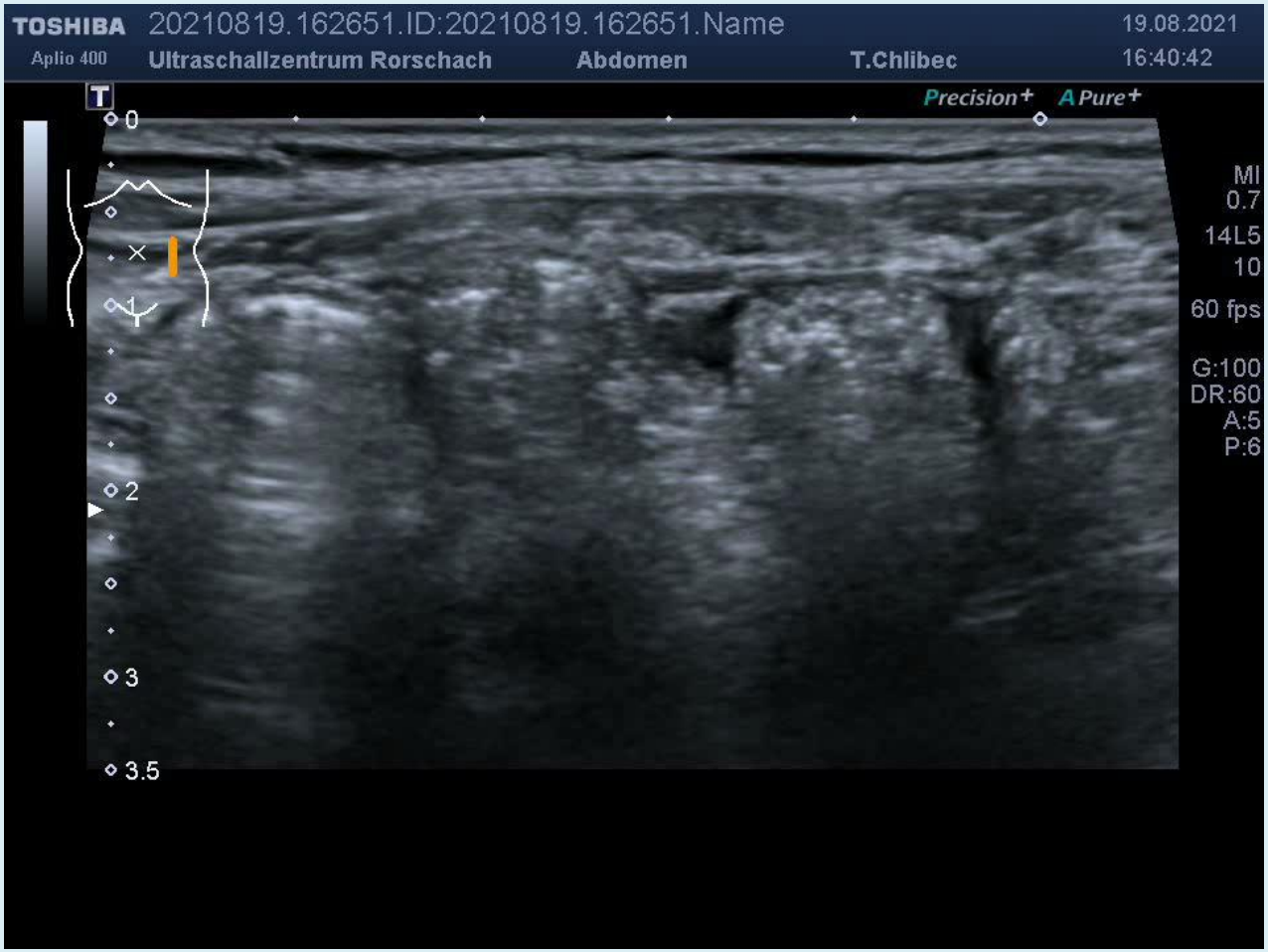

Sonografische Merkmale

Divertikulitis Colon descendens/Sigma

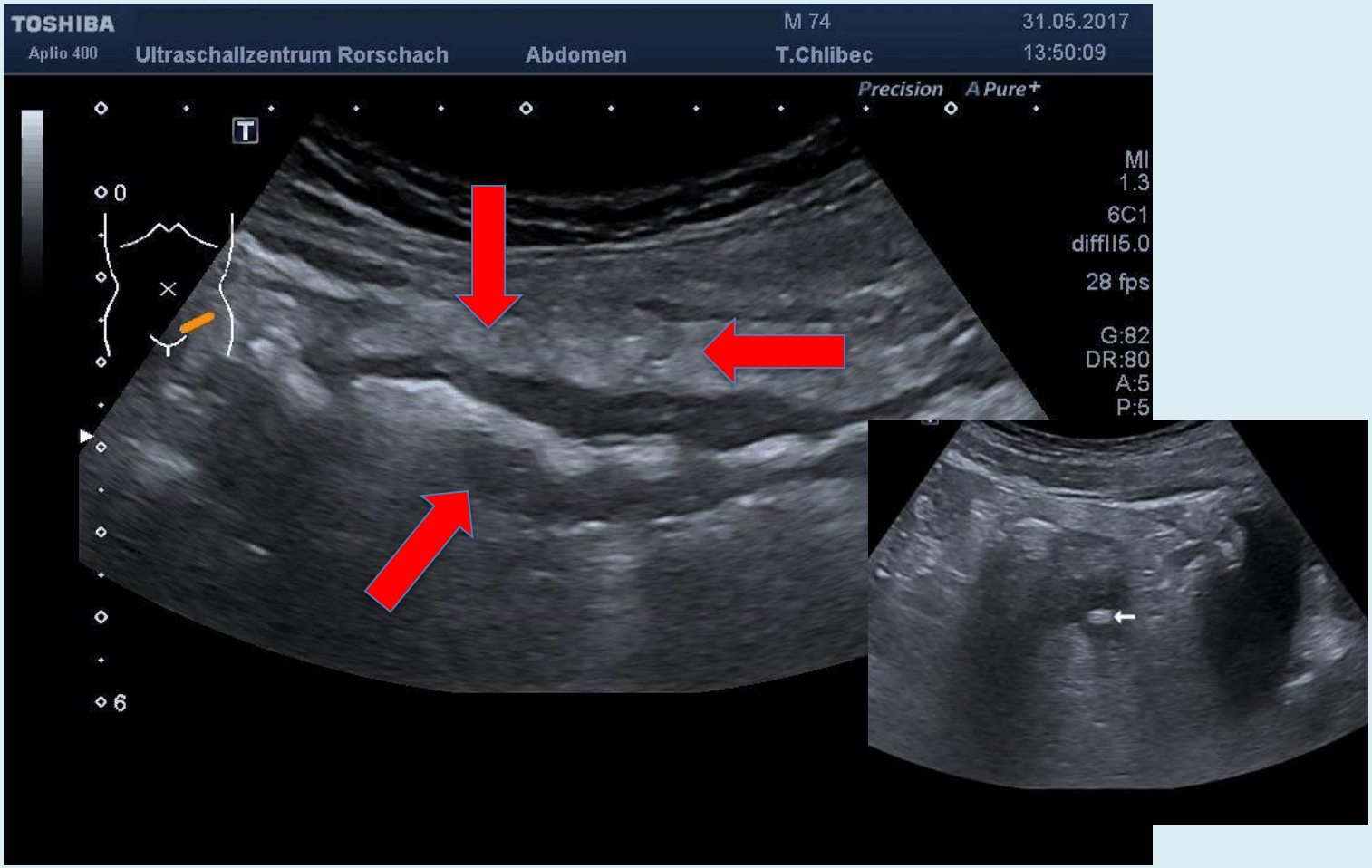

Sonografische Merkmale

ACUTE COLONIC DIVERTICULITIS.
IS TRANSABDOMINAL ULTRASOUND COMPARABLE TO COMPUTED TOMOGRAPHY IN DIAGNOSIS?
Miracle C. Iloani.
(Sonographer, Nottingham University Hospitals/University of Derby Student)

SONOGRAPHIC FEATURES OF DIVERTICULITIS [1,7]

A - Bowel wall thickening

- 1- Segmental concentric wall thickening(>4mm).
- 2 - Hyperaemia on doppler.

B - Inflamed diverticula

- 1 - Bright "ears" protruding from the bowel wall with an ill-defined margin.
- 2 - Inspissated faeces maybe seen as a central shadowing echogenicity.

C - Peri-enteric soft tissue

- 1 - Inflammation of pericolonic fat(Hyperechoic mass effect).
- 2 - Abscess formation(maybe intramural or pericolic).
- 3 - Fistulas- linear tracts from gut to bladder, vagina or adjacent loops (Hypoechoic or Hyperechoic).

REFERENCES

1.BMUS.org. (2019). Guidelines for Professional Ultrasound Practice. [online] Available at: https://www.bmus.org/static/uploads/resources/SCoR_BMUS__Guidelines_Revision_3_-_complete_ldMhrZ2.pdf [Accessed 28 Feb. 2019].
2.Di Muzio, B. (2019). Complicated diverticulitis (Pericolic abscess). [image] Available at: https://radiopaedia.org/cases/complicated-diverticulitis-pericolic-abscess?lang=us [Accessed 5 Mar. 2019].
3.King, W., Shuaib, W., Vijayasarathi, A., Fajardo, C., Cabrera, W. and Costa, J. (2015). Benefits of Sonography in Diagnosing Suspected Uncomplicated Acute Diverticulitis. Journal of Ultrasound in Medicine, 34(1), pp.53-58.
4.Kupske, A. (2019). Acute diverticulitis. [image] Available at: https://radiopaedia.org/cases/acute-diverticulitis-5?lang=us [Accessed 5 Mar. 2019].
5.Min, J., Kim, H., Kim, S., Yang, D., Rhee, S., Oh, J. and Ahn, S. (2017). The value of initial sonography compared to supplementary CT for diagnosing right-sided colonic diverticulitis. Japanese Journal of Radiology, 35(7), pp.358-365. 16.
6.Nielsen, K., Richir, M., Stolk, T., van der Ploeg, T., Moormann, G., Wiarda, B. and Schreurs, W. (2013). The Limited Role of Ultrasound in the Diagnostic Process of Colonic Diverticulitis.
7.Rumack, C., Wilson, S., Charboneau, J. and Levine, D. (2014). Diagnostic ultrasound. 4th ed. Elsevier, pp.261- 280.
8.Van Randen, A., Laméris, W., van Es, H., van Heesewijk, H., van Ramshorst, B., ten Hove, W., Bouma, W., van Leeuwen, M., van Keulen, E., Bossuyt, P., Stoker, J. and Boermeester, M. (2011). A comparison of the Accuracy of Ultrasound and Computed Tomography in common diagnoses causing acute abdominal pain. European Radiology, 21(7), pp.1535-1545.

Sonografische Merkmale

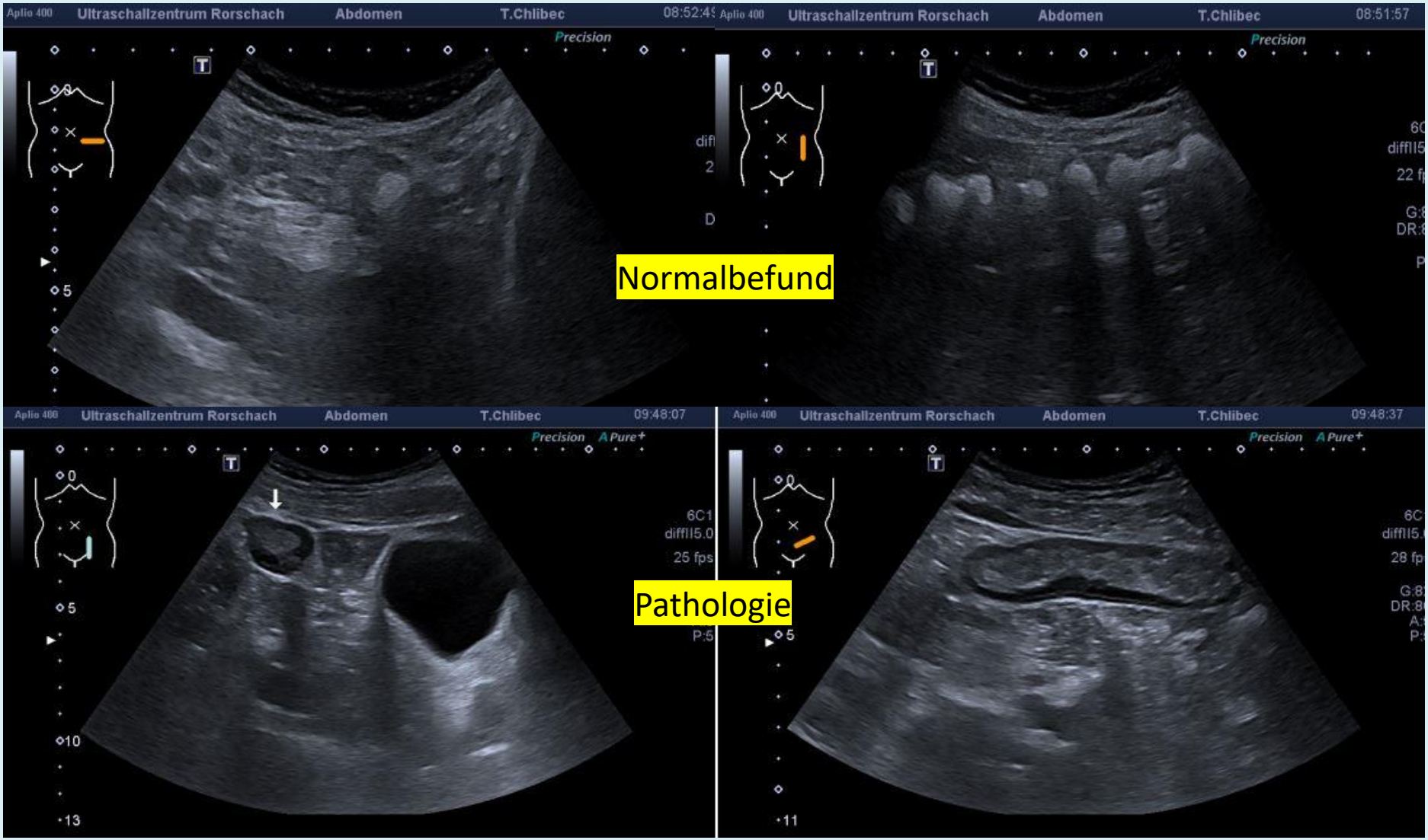

Divertikulitis…weitere Beispiele

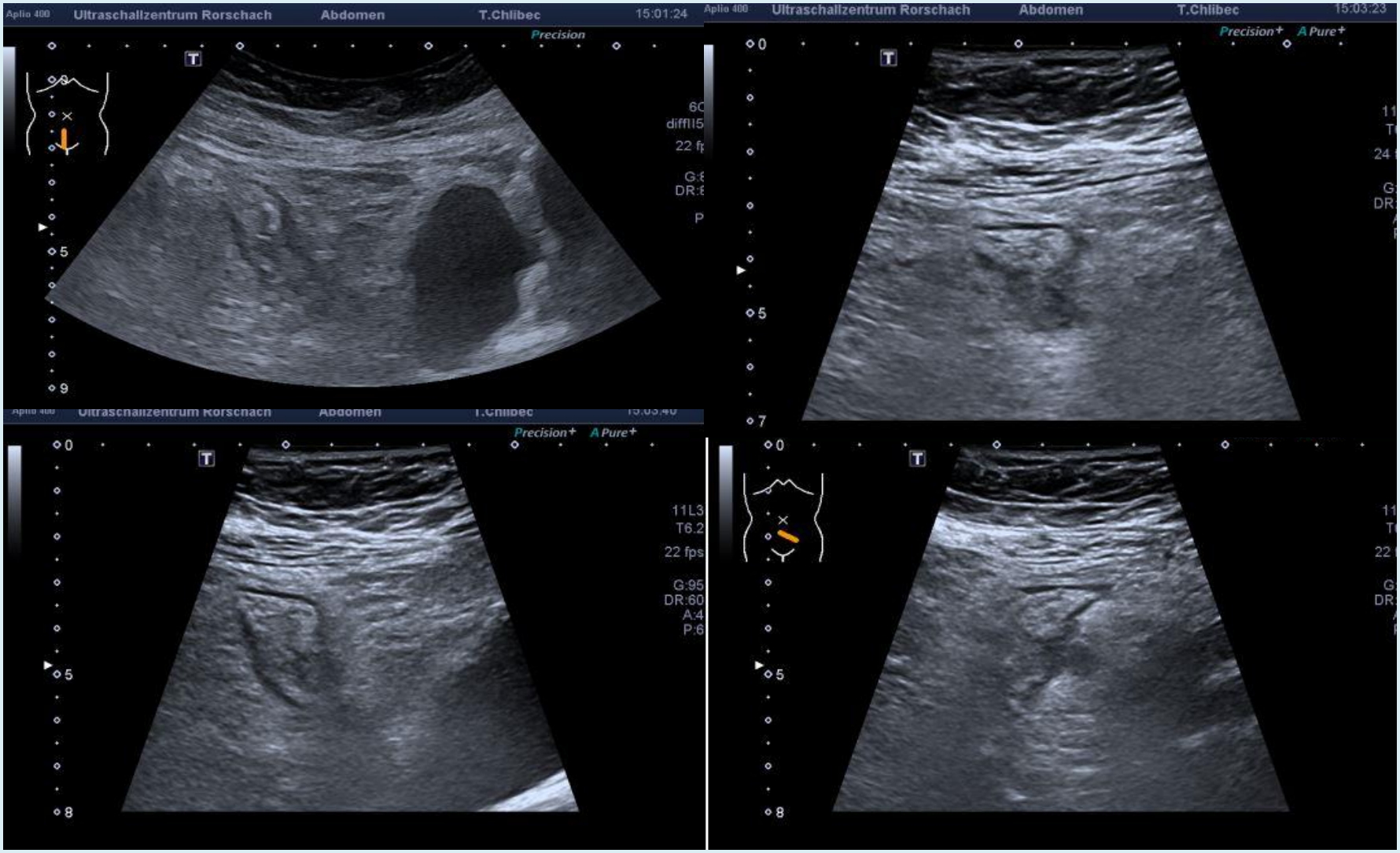

Divertikulitis… weitere Beispiele

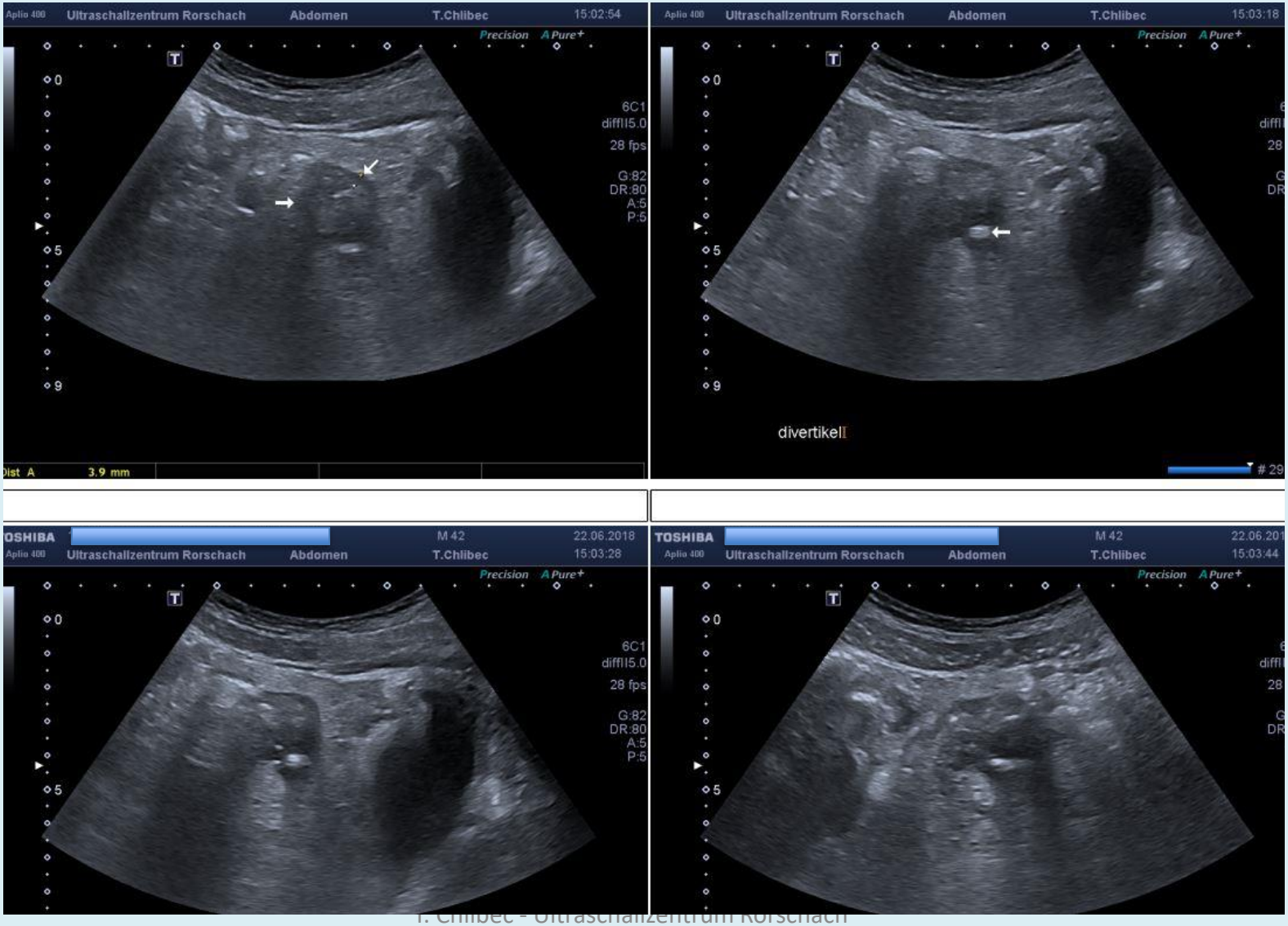

Divertikulitis… weitere Beispiele

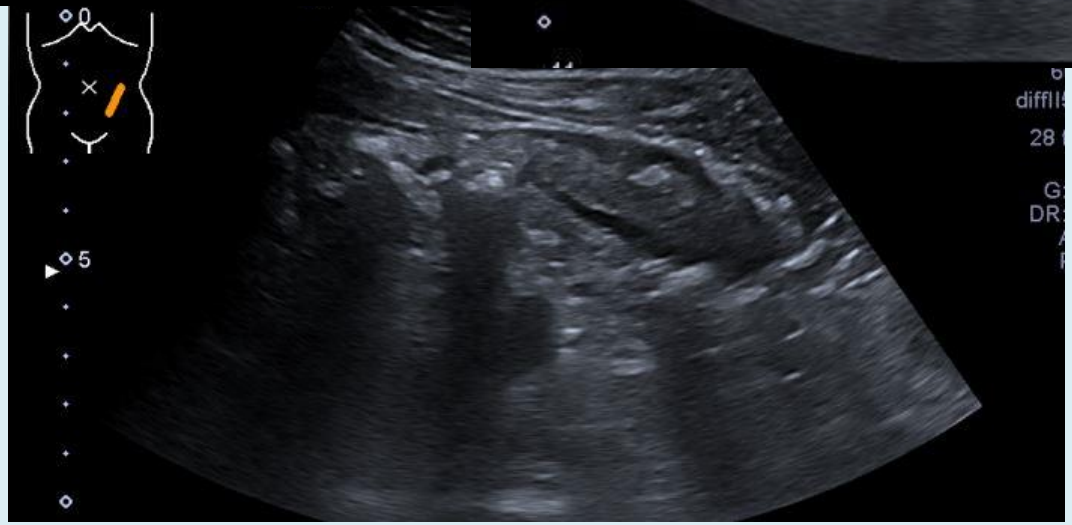

Divertikulitis… weitere Beispiele

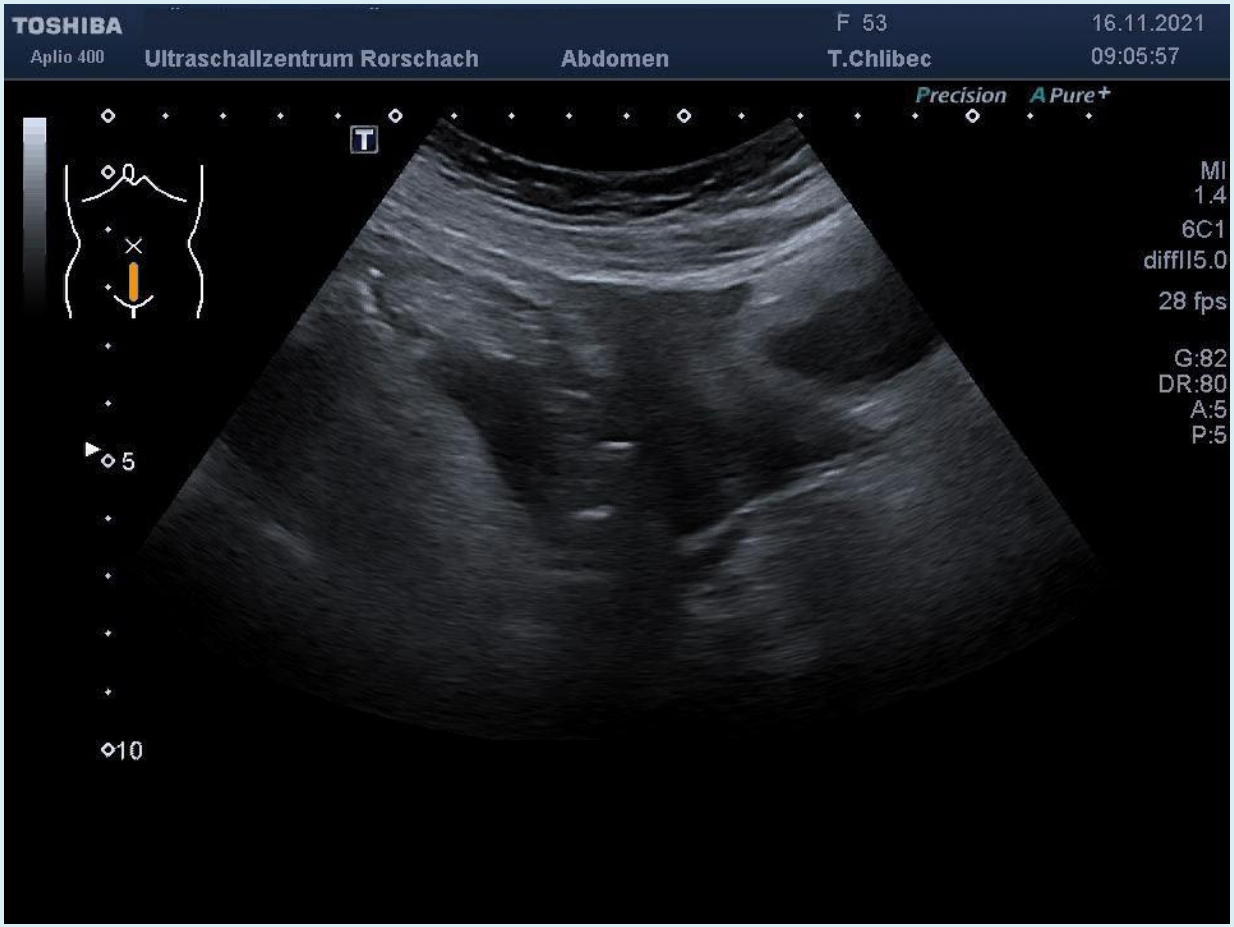

Komplikationen einer Divertikulitis

Fallbeispiele … weitere…

TOSHIBA
Aplio 500
[redacted]
HFR Tafers
Abdomen
Arnold
10.09.2019
15:47:37
Precision
A Pure+
T
0
5
8
MI
1.5
6C1
diffT5.0
27 fps
Qscan
G:77
DR:75
A:5
P:5

Fall 1: Mann, 56j.

- Seit 5 Tagen anhaltende linksseitige Unterbauchschmerzen

- Vor 5 Tagen deshalb Vorstellung beim Hausarzt, V.a. Divertikulitis (CRP 8) und Beginn mit 3x1 g Co-Amoxicillin

- seither fehlende Besserung, Zunahme der Schmerzen im linken Hemiabdomen, subfebrile Temperaturen

- St.n. 2 Divertikulitis-Schüben, bisher noch keine CT-Untersuchung, Kolonoskopie vor einigen Monaten

- Normoton, Normokard, subfebril, CRP 220, Leuk 9.3

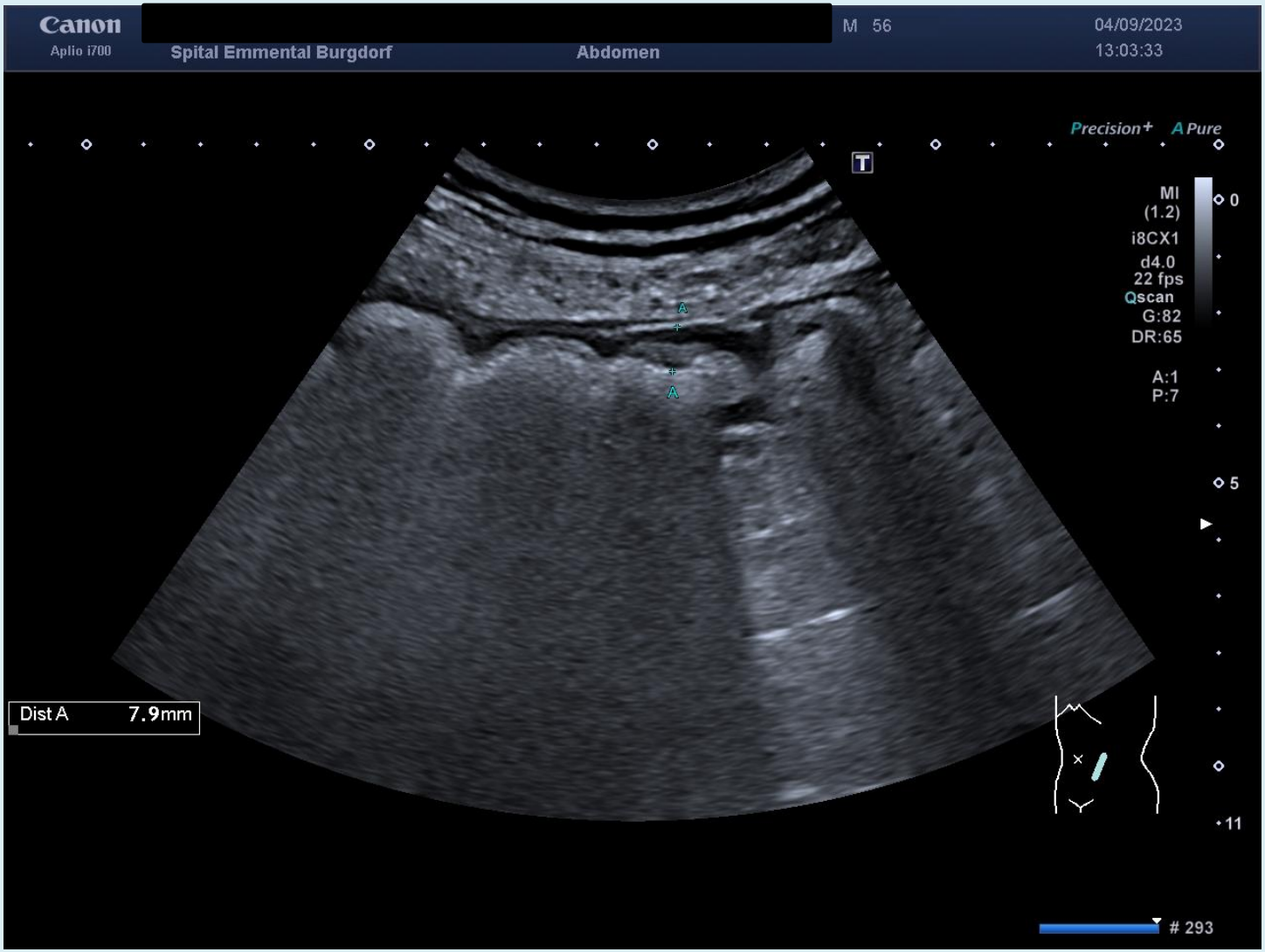
Canon
Aplio i700
[redacted]
M 56
04/09/2023
13:03:33
Spital Emmental Burgdorf
Abdomen
Precision+
A Pure
T
MI
(1.2)
i8CX1
d4.0
22 fps
Qscan
G:82
DR:65
A:1
P:7
0
5
11
A
A
Dist A 7.9mm
293

Canon
Aplio i700
[redacted]
M 56
04/09/2023
13:07:50
Spital Emmental Burgdorf
Abdomen
Precision+
A Pure+
0
MI
(1.6)
i11LX3
d7.1
28 fps
Qscan
G:79
DR:65
A:3
P:5
5
7.5
Dist A 5.5mm
229

Canon
Aplio i700
[redacted]
M 56
04/09/2023
13:08:01
Spital Emmental Burgdorf
Abdomen
Precision+
A Pure+
T
MI
1.6
i11LX3
d7.1
28 fps
Qscan
G:79
DR:65
A:3
P:5
0
5
7.5

Canon
Aplio i700
[redacted]
M 56
04/09/2023
13:09:10
Spital Emmental Burgdorf
Abdomen
Precision+
A Pure+
0
MI
1.6
i11LX3
d7.1
28 fps
Qscan
G:79
DR:65
A:3
P:5
5
7.5

Canon
Aplio i700
[redacted]
M 56
04/09/2023
13:08:55
Spital Emmental Burgdorf
Abdomen
Precision+
A Pure+
0
MI
(1.6)
i11LX3
d7.1
28 fps
Qscan
G:79
DR:65
A:3
P:5
5
7.5
416

Fall 2, Mann 55j

- Vorstellung auf der Notfallstation am Vortag wegen starken Bauchschmerzen, v.a. im linken Unterbauch seit einigen Stunden, welche rasch zugenommen haben, teilweise kolikartig

- St.n. 2 Schüben einer Divertikulitis, letztmals vor einem Jahr, Schmerzen aktuell gleich wie damals, Diagnosestellung jeweils ohne Bildgebung

- Kolonoskopie vor 2 Monaten, anamnestisch unauffällig

- normoton, afebril, CRP 1, Leuk 8, Mikrohämaturie

Sehr geehrter Herr Kollege

Wir berichten Ihnen über die Behandlung vom 03.09.2023.

Diagnosen
1. Vd. a. Sigmadivertikulitis
- anamnestisch 3. Schub

Eingriffe/Therapie
- Cefuroxim 1.5g/ Metronidazol 500mg am 04.09.2023 1:55 Uhr

Prozedere
- Nachkontrolle am 0 04.09.2023 um 8:30 Uhr auf unserem Notfall

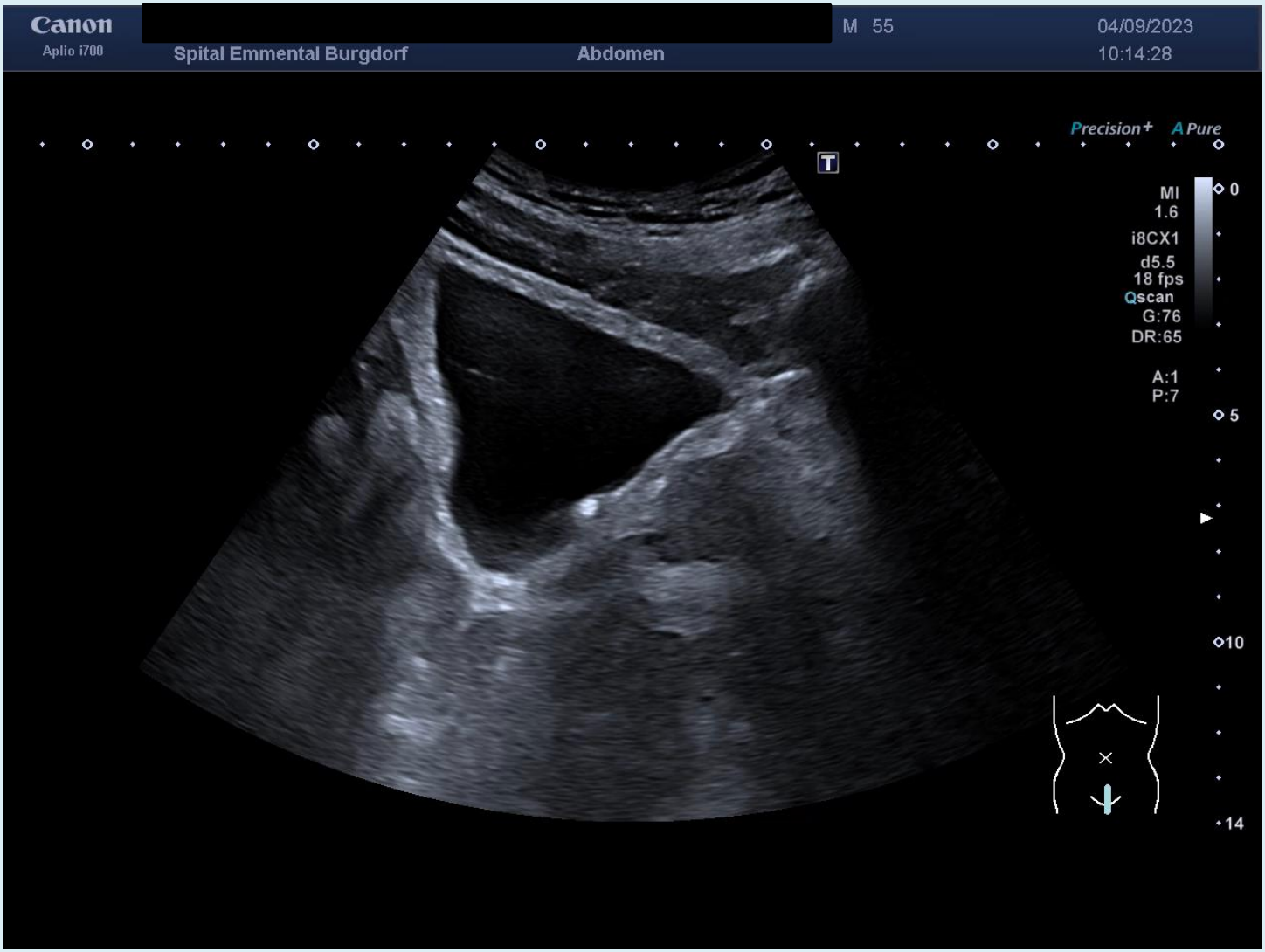
Canon
Aplio i700
[redacted]
M 55
04/09/2023
10:14:28
Spital Emmental Burgdorf
Abdomen
Precision+
A Pure
MI
1.6
i8CX1
d5.5
18 fps
Qscan
G:76
DR:65
A:1
P:7
0
5
10
14

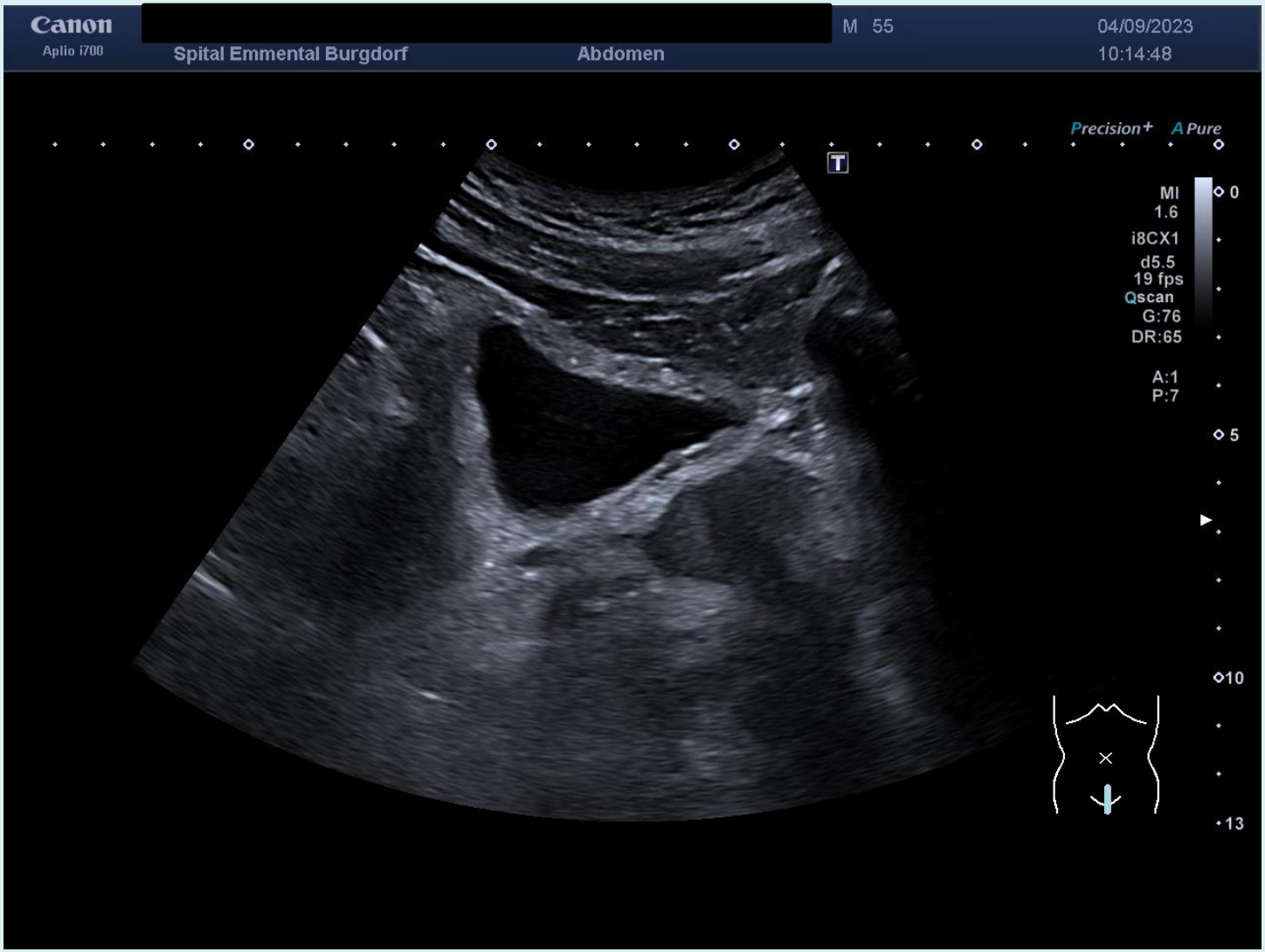
Canon
Aplio i700
[redacted]
M 55
04/09/2023
10:14:48
Spital Emmental Burgdorf
Abdomen
Precision+
A Pure
T
MI
1.6
i8CX1
d5.5
19 fps
Qscan
G:76
DR:65
A:1
P:7
0
5
10
13

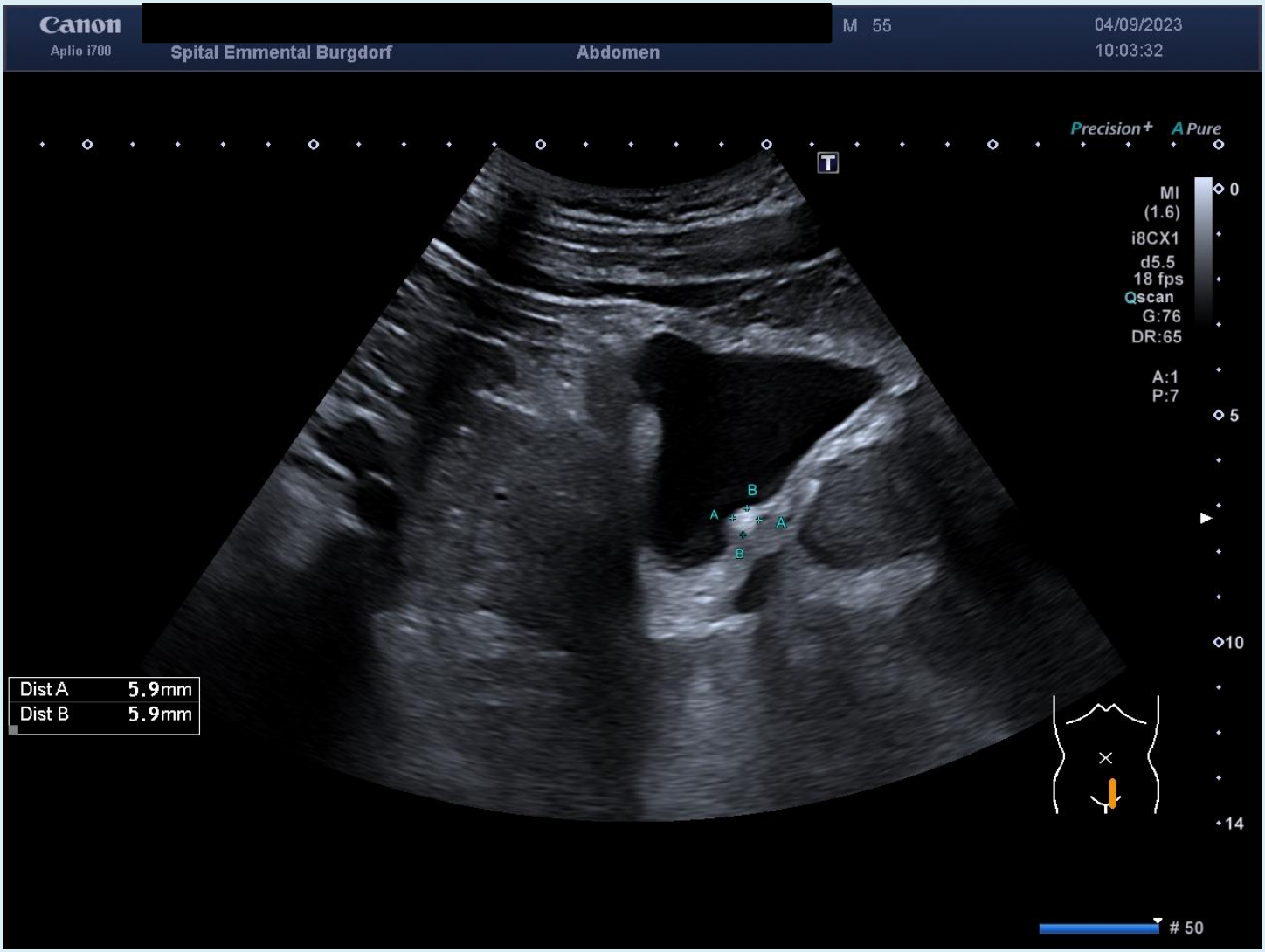
Canon
Aplio i700
[redacted]
M 55
04/09/2023
10:03:32
Spital Emmental Burgdorf
Abdomen
Precision+
A Pure
MI
(1.6)
i8CX1
d5.5
18 fps
Qscan
G:76
DR:65
A:1
P:7
0
5
10
14
B
A
A
B
Dist A 5.9mm
Dist B 5.9mm
50

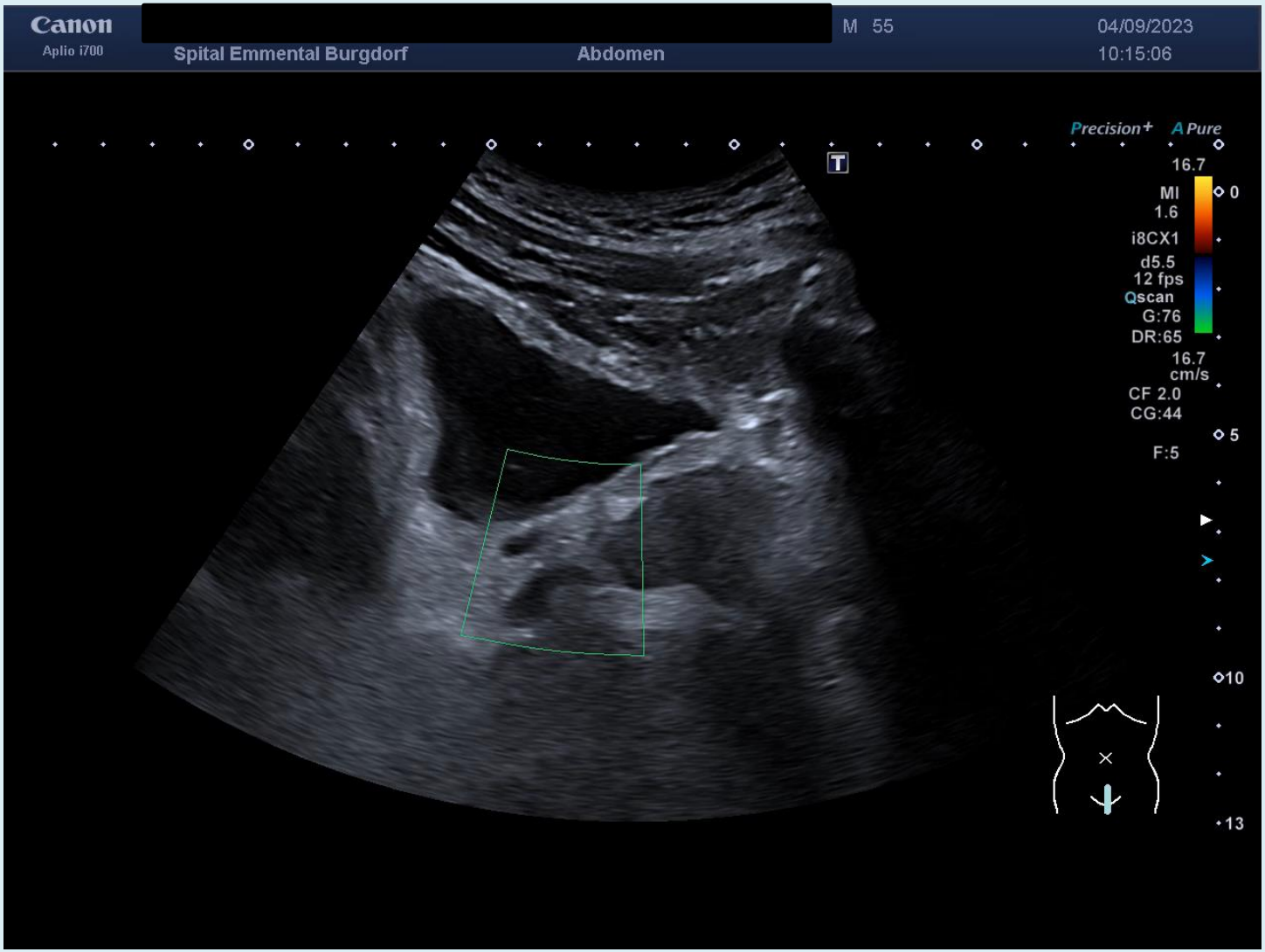
Canon
Aplio i700
[redacted]
M 55
04/09/2023
10:15:06
Spital Emmental Burgdorf
Abdomen
Precision+
A Pure
16.7
MI
1.6
i8CX1
d5.5
12 fps
Qscan
G:76
DR:65
16.7
cm/s
CF 2.0
CG:44
F:5
0
5
10
13

Fall 3, Mann 42j.

Jetziges Leiden

Notfallmässige Selbstzuweisung bei Dysurie, Pollakisurie, linksseitigen Flankenschmerzen und Fieber seit dem 14.07.2023. Rezidivierende Harnwegsinfekte bei Verdacht auf enterovesikale Fistelung im Rahmen einer Sigmadivertikulitis, zudem zweimaliger St. n. Epididymorchitis links. Chirurgische Vorstellung bereits erfolgt, bisher abwartendes Verhalten bezüglich Fistelung. Aktuell kein Luftaustritt während Miktion.

CT Abdomen 6 Monate zuvor

BEURTEILUNG

Keine Fistel oder anderweitigen Auffälligkeiten der Harnblase nachweisbar. Auch bei uns Nachweis von Luft in der Harnblase. Massive reizlose Sigmadivertikulose, eine Koloskopie zwecks Ausschluss einer möglichen Malignität ist zu empfehlen. Ansonsten keine Tumormanifestation, kein Infektfokus. Keine relevanten Nebenbefunde.

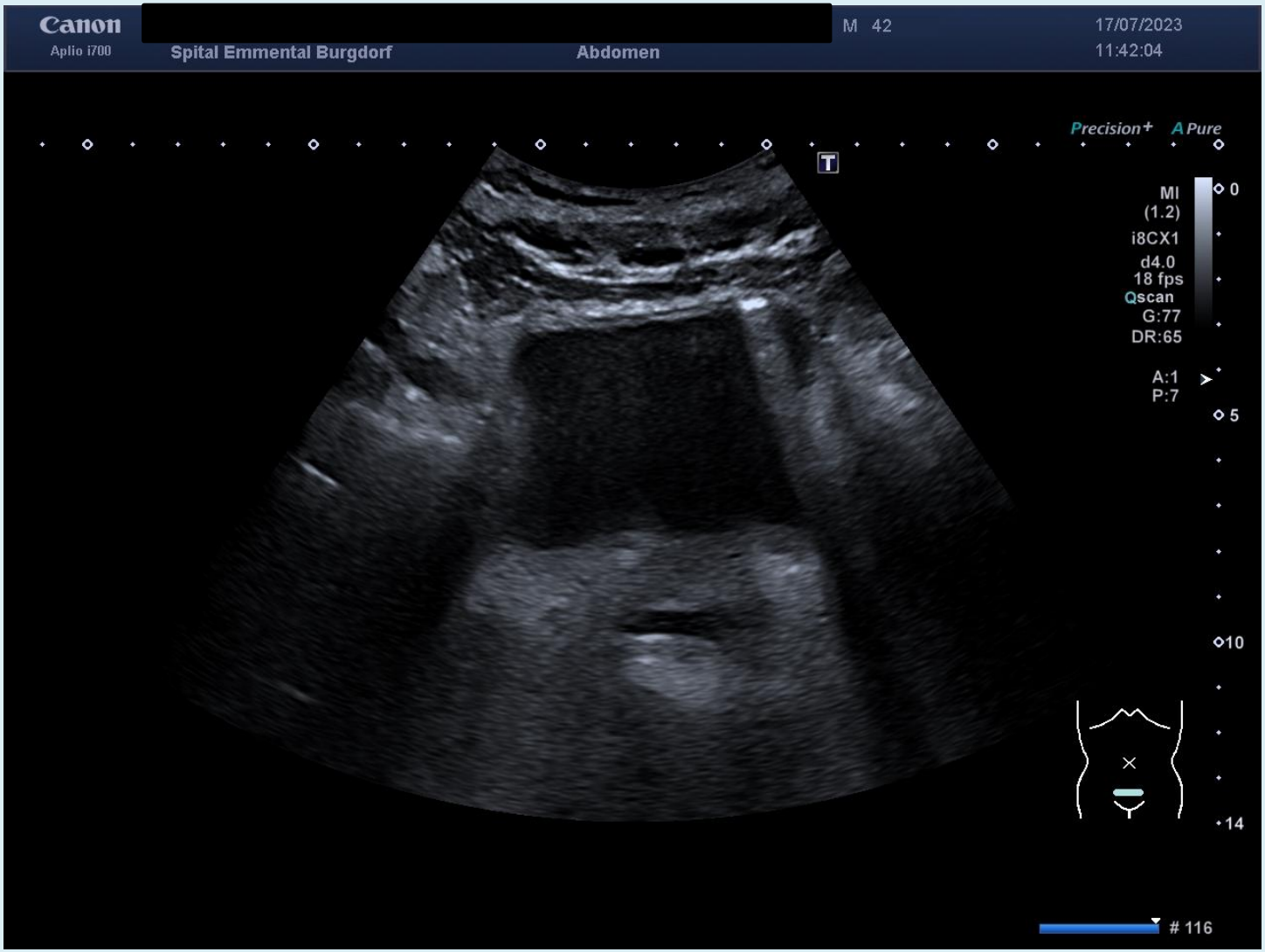
Canon
Aplio i700
[redacted]
M 42
17/07/2023
11:42:04
Spital Emmental Burgdorf
Abdomen
Precision+
A Pure
MI
(1.2)
i8CX1
d4.0
18 fps
Qscan
G:77
DR:65
A:1
P:7
0
5
10
14
116

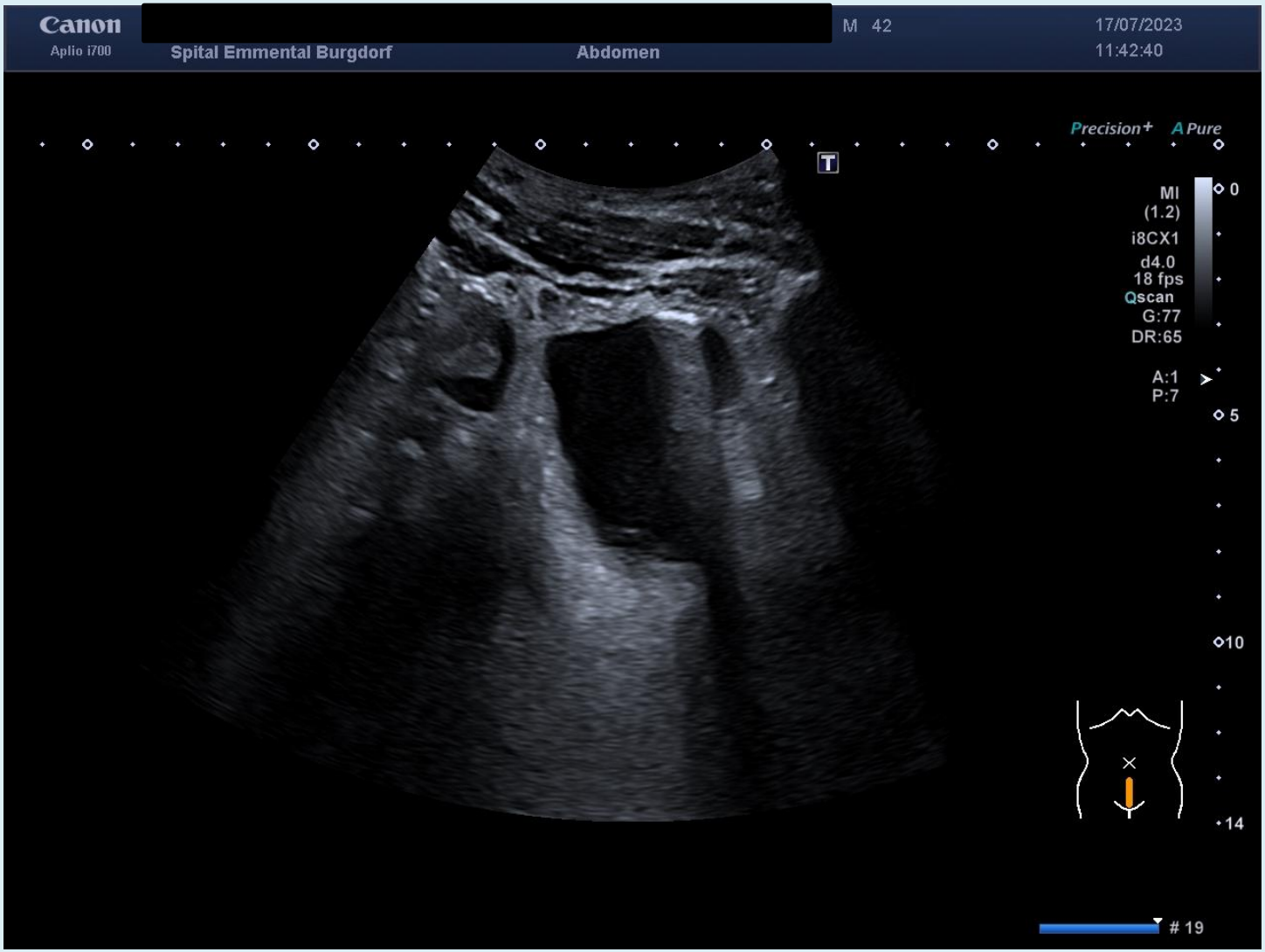
Canon
Aplio i700
[redacted]
M 42
17/07/2023
11:42:40
Spital Emmental Burgdorf
Abdomen
Precision+
A Pure
T
MI
(1.2)
i8CX1
d4.0
18 fps
Qscan
G:77
DR:65
A:1
P:7
0
5
10
14
19

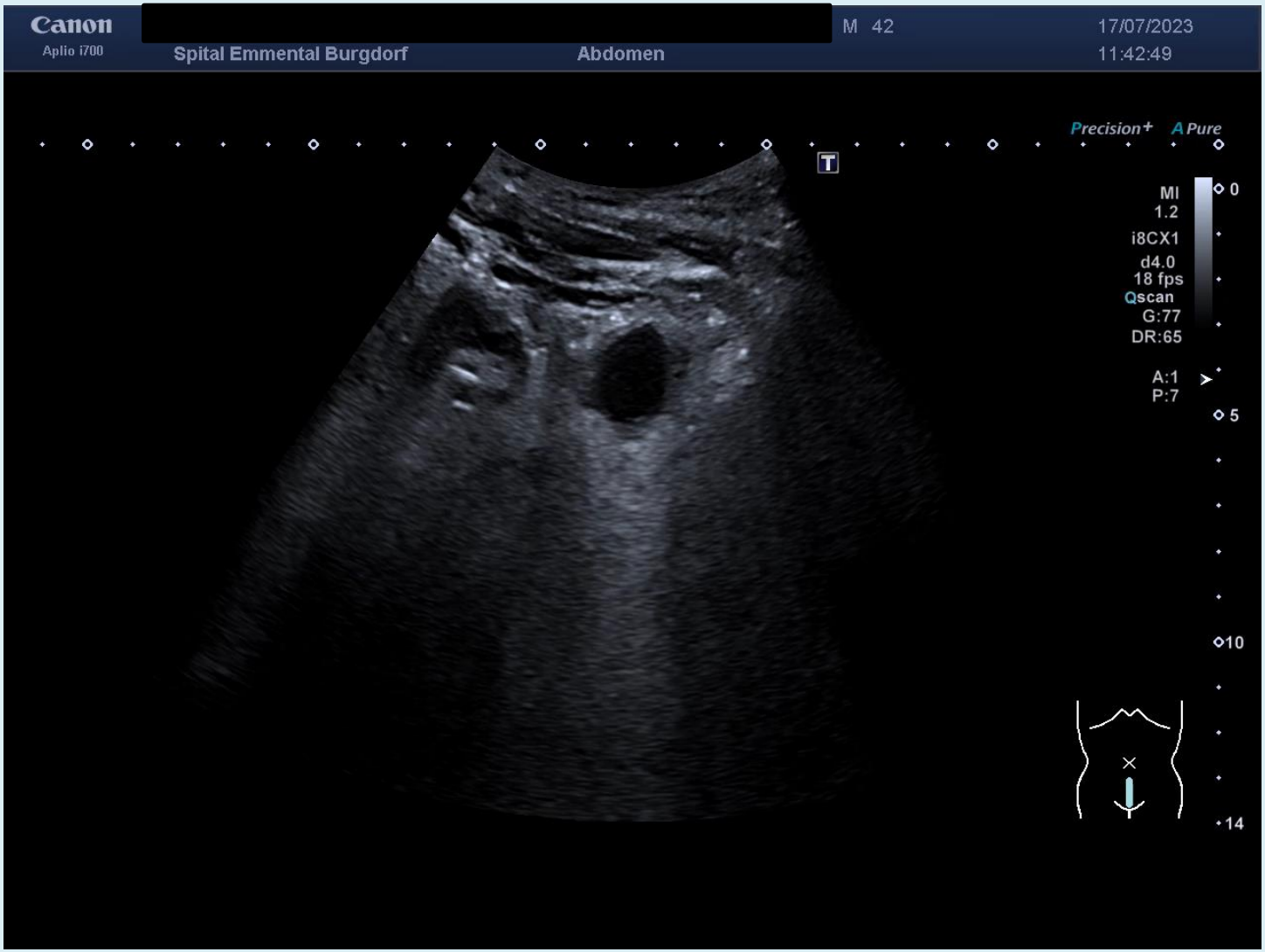
Canon
Aplio i700
[redacted]
M 42
17/07/2023
11:42:49
Spital Emmental Burgdorf
Abdomen
Precision+
A Pure
MI
1.2
i8CX1
d4.0
18 fps
Qscan
G:77
DR:65
A:1
P:7
0
5
10
14

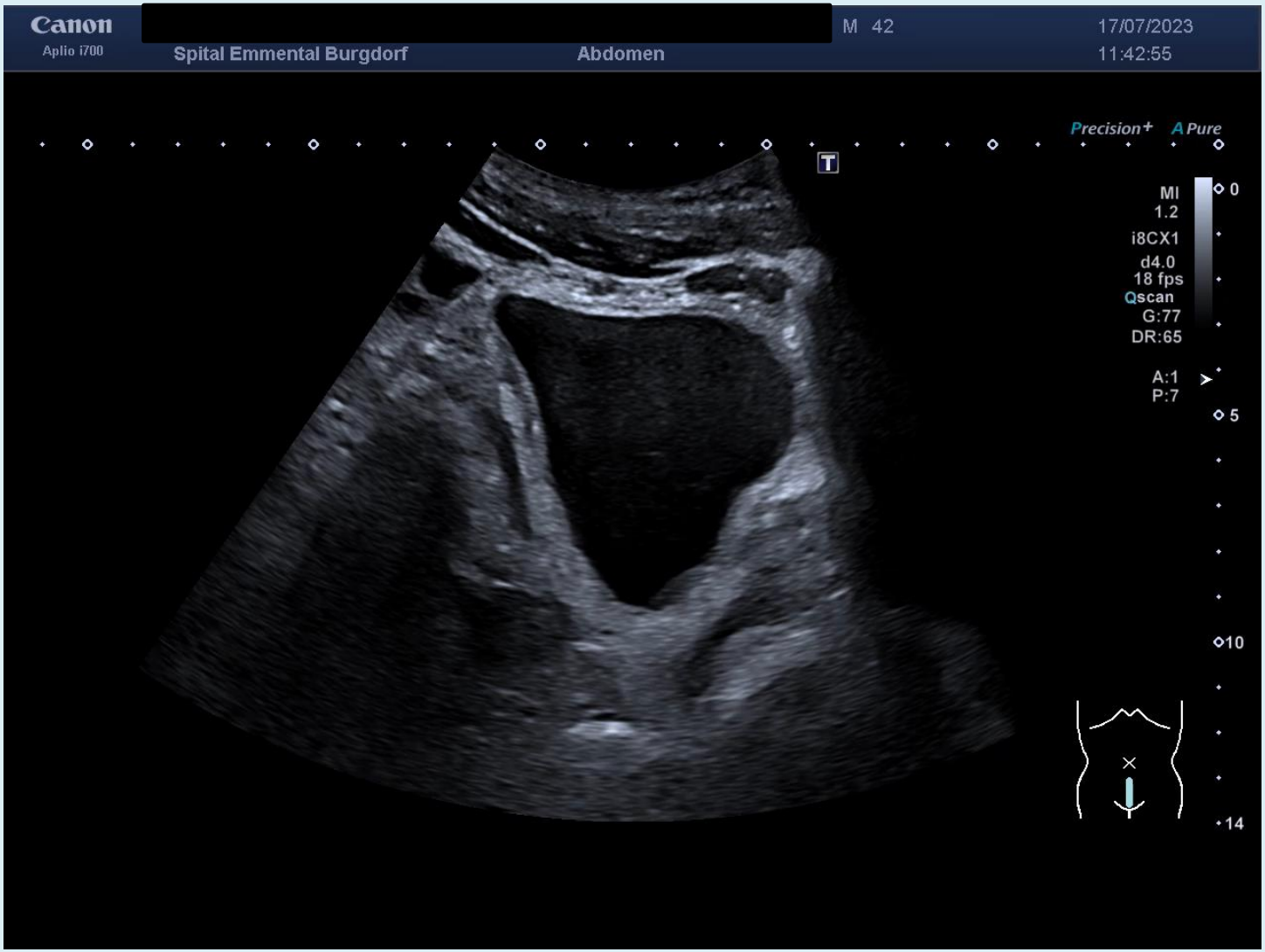
Canon
Aplio i700
[redacted]
M 42
17/07/2023
11:42:55
Spital Emmental Burgdorf
Abdomen
Precision+
A Pure
MI
1.2
i8CX1
d4.0
18 fps
Qscan
G:77
DR:65
A:1
P:7
0
5
10
14

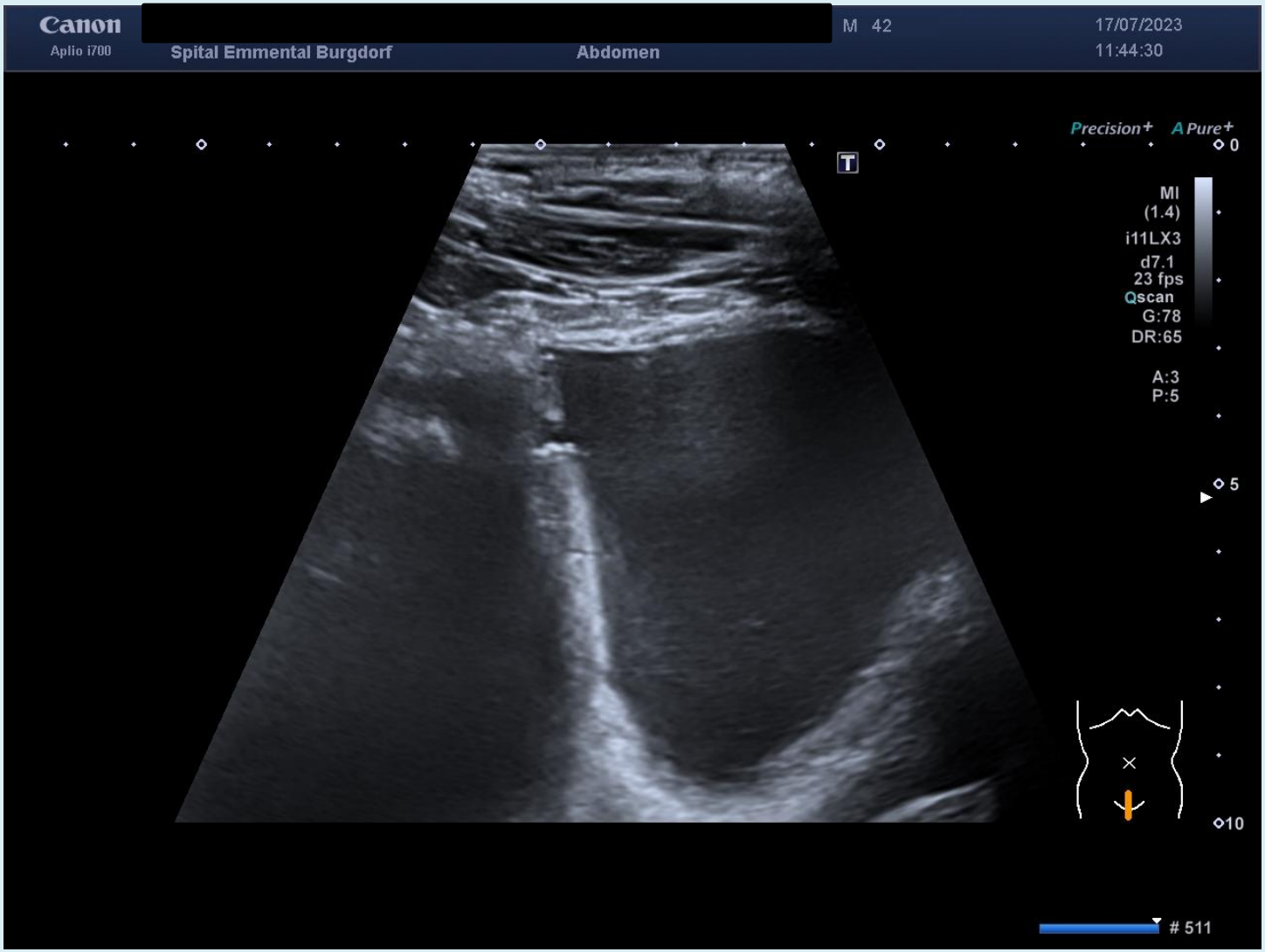
Canon
Aplio i700
[redacted]
M 42
17/07/2023
11:44:30
Spital Emmental Burgdorf
Abdomen
Precision+
A Pure+
0
MI
(1.4)
i11LX3
d7.1
23 fps
Qscan
G:78
DR:65
A:3
P:5
5
10
511

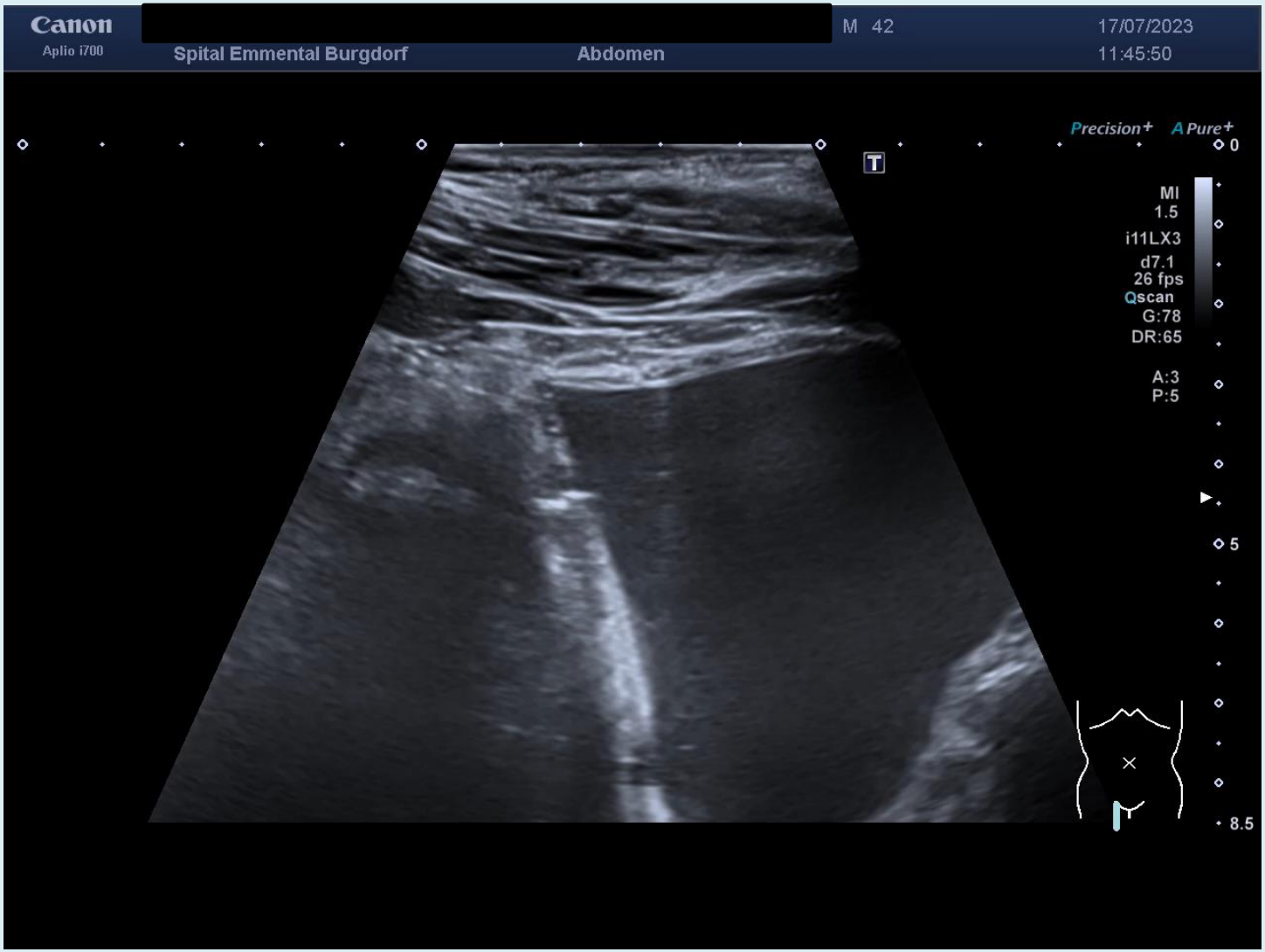
Canon
Aplio i700
[redacted]
M 42
17/07/2023
11:45:50
Spital Emmental Burgdorf
Abdomen
Precision+
A Pure+
0
MI
1.5
i11LX3
d7.1
26 fps
Qscan
G:78
DR:65
A:3
P:5
5
8.5

OP-Bericht 8/2023

Befunde/Besonderheiten

Es findet sich die Sigmoidovesikale Fistel am Übergang vom mittleren zum distalen Drittel des Sigmas. Bis auf diesen Herd mit starker Verwachsung gegen das Blasendach und verhärtetem Mesocolon, findet sich das restliche Sigma ohne AP für abgelaufene Entzündungen, so dass wir noch etwas Sigma belassen können. Einlage eines Zystofix unter laparoskopischer Kontrolle. Vorgehen nach Standard ohne Besonderheiten.

Differentialdiagnosen

- Abhängig von der Lokalisation und Erscheinungsbild der path. Kokarde:

Konzentrische		Exzentrische
Langstreckig:	Kurzstreckig	Divertikel
Morbus Crohn	Divertikulitis	Karzinom
Colitis ulcerosa	Appendizitis	Epiploische appendagitis
Ischämische Kolitis	(Karzinom)	Lymphom
Pseudomembranöse Kolitis		Karzinoid
Unspezifische Kolitis		Leiomyom/-sarkom
		(Hämatom)

Differentialdiagnosen in der Abdominalsonografie, Tenbieg, Harjung, Hippokrates S.300. 1.Auflage

Differentialdiagnosen

Ileitis

Differentialdiagnosen

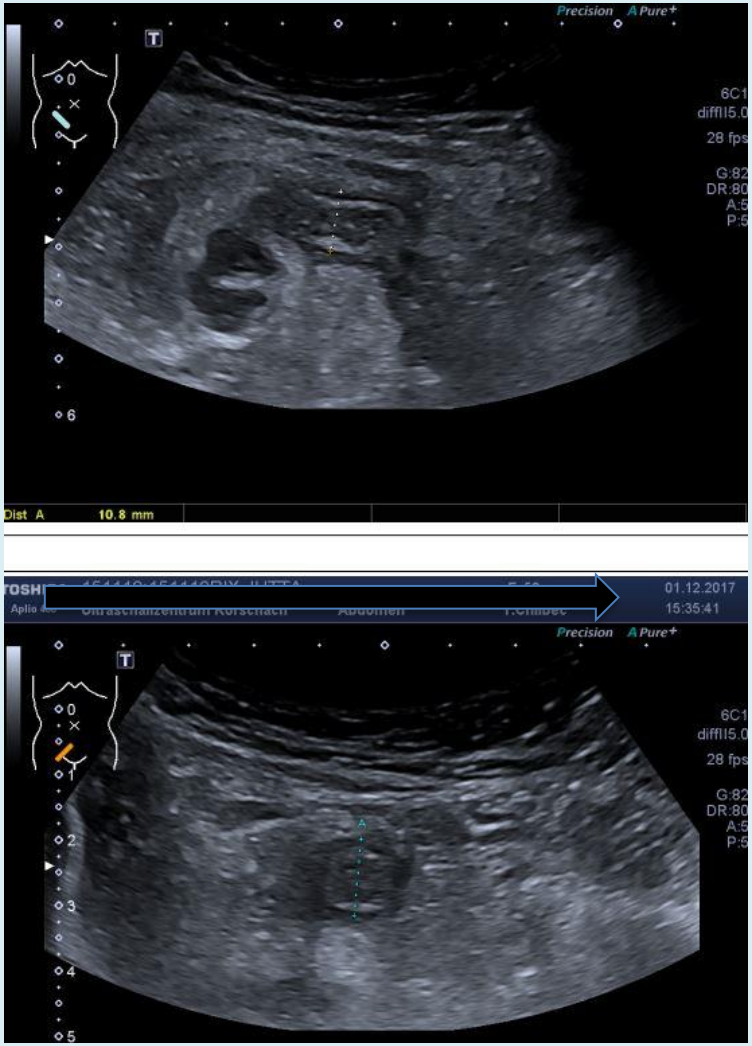

Appendicitis

Differentialdiagnosen

Colon-Ca

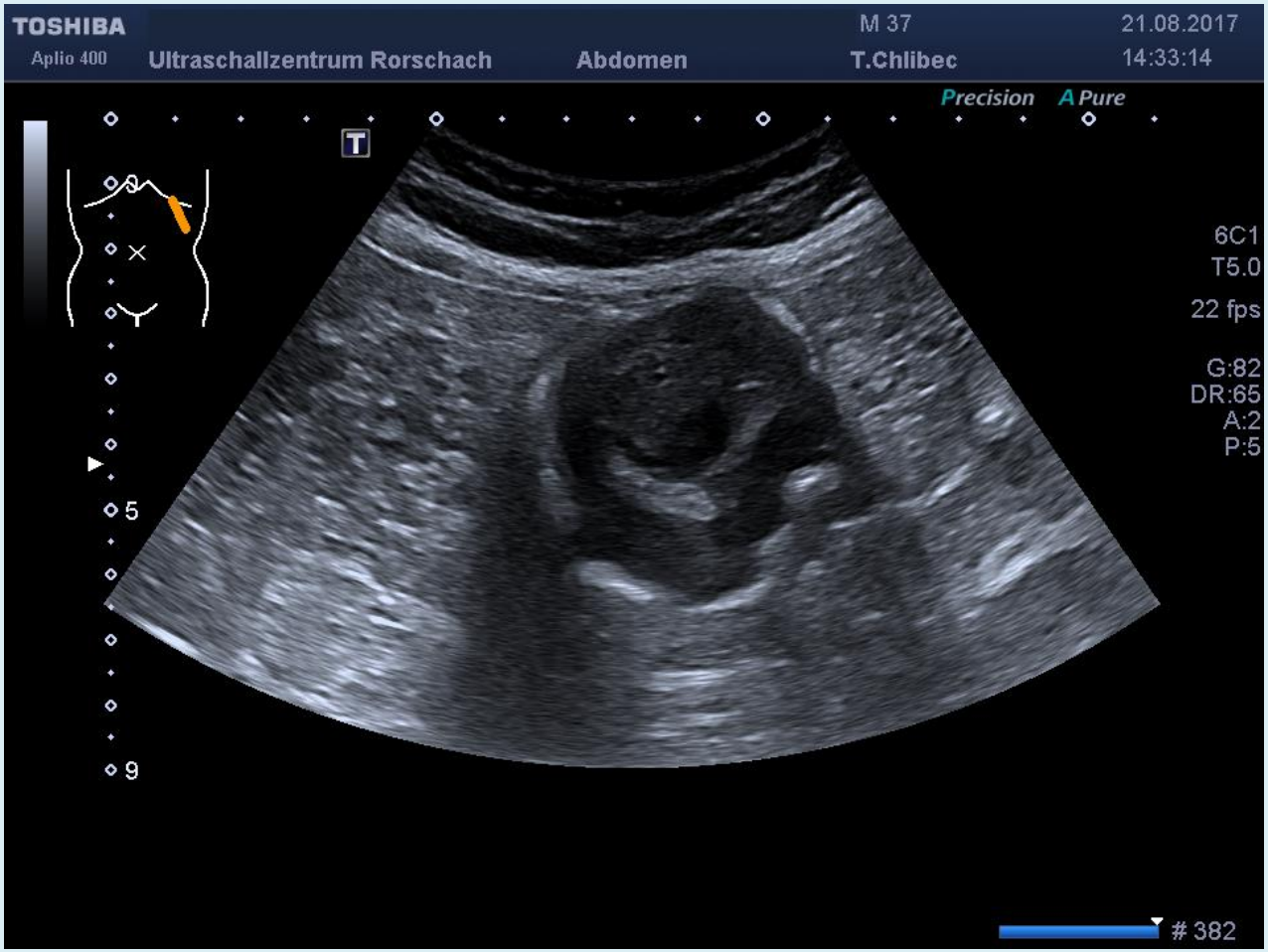

Differentialdiagnosen

Colon-Ca

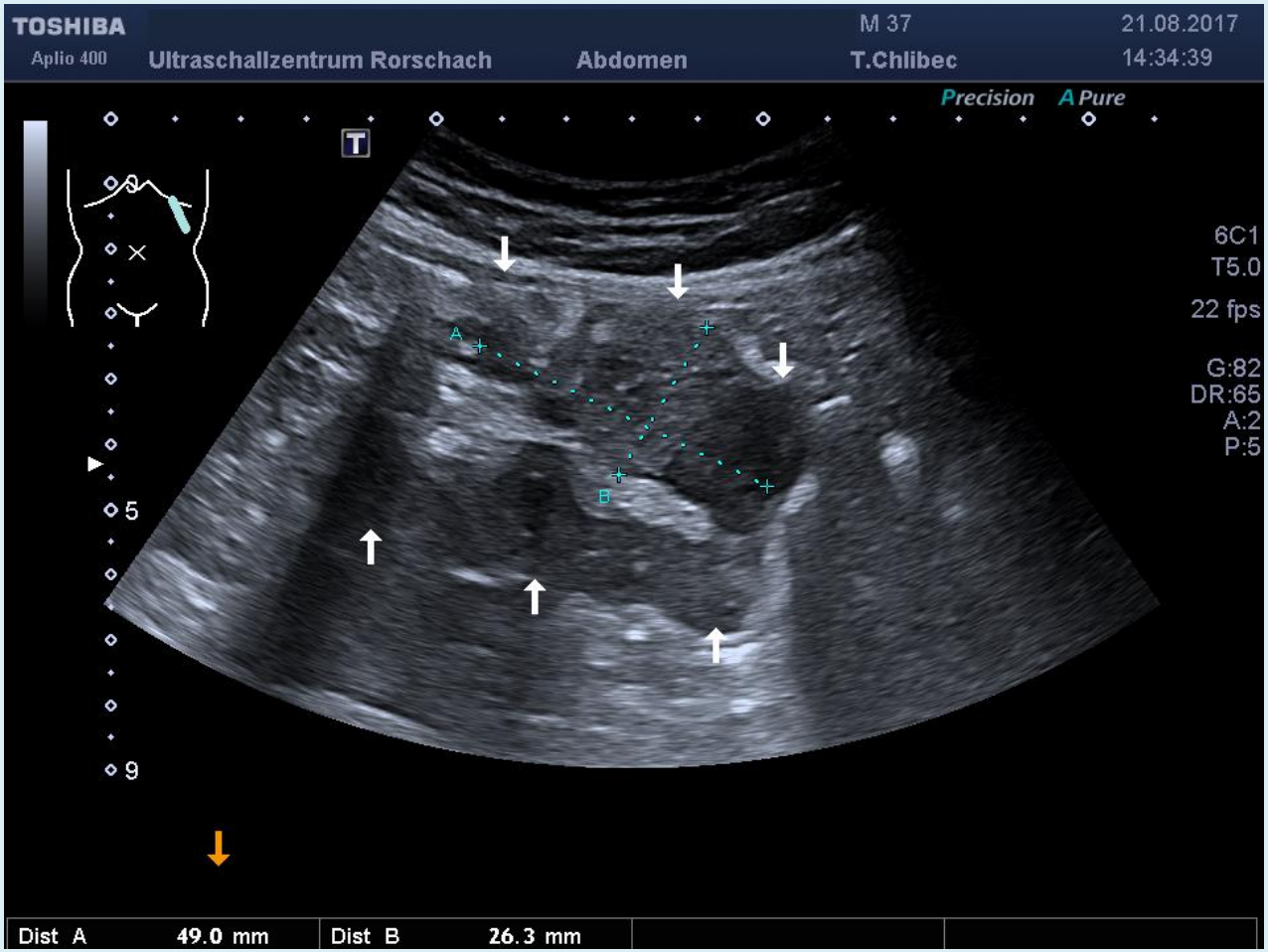

Differentialdiagnosen

Colon-Ca

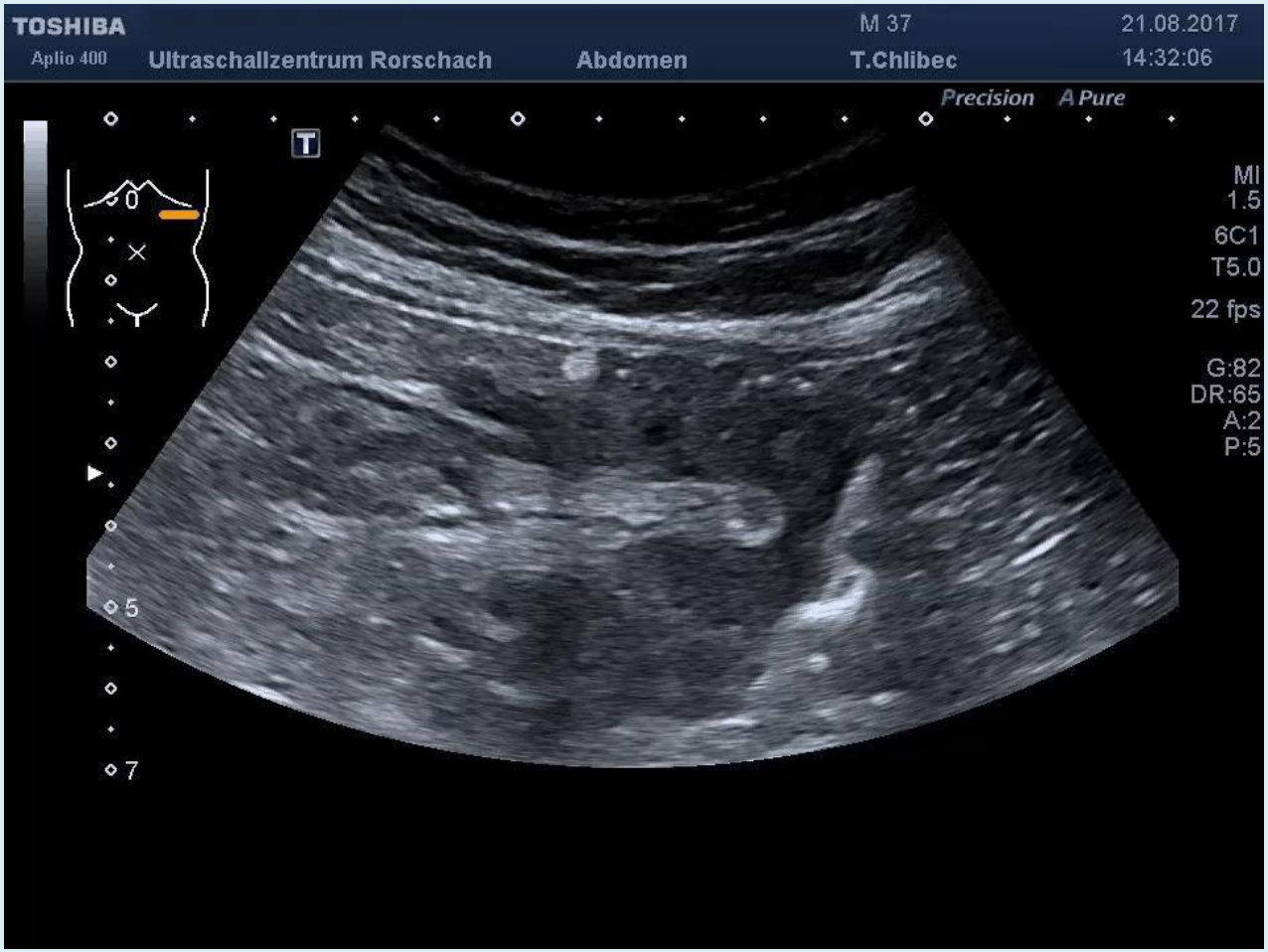

Wertigkeit der Sonografie in der Divertikulitisdiagnostik

1. S3-Leitlinie Divertikelkrankheit/Divertikulitis – Gemeinsame Leitlinie der Deutschen Gesellschaft für Gastroenterologie, Verdauungs- und Stoffwechselkrankheiten (DGVS) und der Deutschen Gesellschaft für Allgemein- und Viszeralchirurgie (DGAV) November 2021 – AWMF-Registernummer: 021-20

2. Statement of the Section Internal Medicine of the DEGUM Ultrasound Obtains Pole Position for Clinical Imaging in Acute Diverticulitis On the background of the German Guideline Diverticular Disease / Diverticulitis. DEGUM Mitteilungen 2015

3. Ultrasound can differentiate complicated and noncomplicated acute colonic diverticulitis: a prospective comparative study with computed tomography2021 Aug;46(8):3826-3834. doi: 10.1007/s00261-021-03060-5. Abdom Radiol (NY), Epub 2021 Mar 25.

4. Ultrasound diagnosis of diverticulitis, Michael E. Abboud, Sarah E. Frasure, World J Emerg Med. 2016; 7(1): 74–76.doi: 10.5847/wjem.j.1920-8642.2016.01.015PMCID: PMC4786506, PMID: 27006745

5. Diagnostic Accuracy of Point-of-Care Ultrasound Integrated into Clinical Examination for Acute Diverticulitis: A Prospective Multicenter Study, Original Article, Ultraschall Med 2021; 42(06): 614-622, DOI: 10.1055/a-1161-0780

6. Colonic diverticulitis, https://radiopaedia.org/courses/imagin-physics-courses, 1 Aug 2023

7. Acute colonic diverticulitis. Miracle C. Iloani. Nottingham University Hospitals NHS, 2019

Wertigkeit der Sonografie in der Divertikulitisdiagnostik

- US in unkomplizierter Divertikulitis: Sensitivität bis 94%, Spezifität bis 99%, ev. Reizlose Divertikel: „bright ears, acustic shodowing“
- US ist in der Lage, zwischen nicht komplizierter und komplizierter akuter Divertikulitis zu unterscheiden
- Pocus hat eine tiefe Sensitivität (50%) für komplizierte Divertikulitis (vs CT 94%)
- Hinweise auf unübersichtliche organisierte Kollektion kann auf einen Abszess hindeuten und damit auf komplizierte Divertikulitis: Empfehlung CT (Ausmass intraabd. Gas, Abszess, Fistel, Gas in Harnblase ?)
- CT: Sensitivität für einzelnen entzündeten Divertikel 43% (1)

Quelle: Literatur 1-7

US vs CT

US

+ CT

▶ **Tab. 6** Klassifikation der Divertikelkrankheit (Classification of diverticular disease) (CDD).

Classification of Diverticular Disease (CDD)		
Typ. 0	**Asymptomatische Divertikulose**	
	Zufallsbefund; asymptomatisch	Keine Krankheit
Typ 1	**Unkomplizierte Divertikelkrankheit/Divertikulitis**	
Typ. 1a	**Divertikulitis/Divertikelkrankheit ohne phlegmonöse Umgebungsreaktion**	
	Auf die Divertikel beziehbare Symptome	
	Entzündungszeichen und/oder	
	Entzündungsbefunde in der Bildgebung (Wandverbreiterung, entzündetes Divertikel)	
Typ. 1b	**Divertikulitis mit phlegmonöser Umgebungsreaktion**	
	Entzündungszeichen; phlegmonöse Divertikulitis (Kolonwand, Mesenterium)	
	in der Bildgebung;	
	ggfs. mit Flüssigkeitsstraßen (ohne Luft)	
Typ. 2	**Komplizierte Divertikulitis**	
Typ. 2a	**Mikroabszess**	Gedeckte Perforation, kleiner Abszess (≤ 3 cm); minimale parakolische Luft
Typ. 2b	**Makroabszess**	Parakolischer oder mesokolischer Abszess (> 3 cm)
Typ. 2c	**Freie Perforation**	Freie Perforation, freie Luft/Flüssigkeit, generalisierte Peritonitis
Typ 2c1	**Eitrige Peritonitis**	
Typ 2c2	**Fäkale Peritonitis**	
Typ. 3	**Chronische Divertikelkrankheit**	
Typ. 3a	**Persistierende/rezidivierende Symptome, die auf eine Divertikulose bezogen werden (SUDD)**	
Typ 3b	**Rezidivierende Divertikulitis ohne Komplikationen**	
Typ.3c	**Rezidivierende Divertikulitis mit Komplikationen** (Stenose, Fistel, Konglomerat)	
Typ 4	**Divertikelblutung**	Nachweis der Blutungsquelle

S3-Leitlinie Divertikelkrankheit/Divertikulitis – Gemeinsame Leitlinie der Deutschen Gesellschaft für Gastroenterologie, Verdauungs- und Stoffwechselkrankheiten (DGVS) und der Deutschen Gesellschaft für Allgemein- und Viszeralchirurgie (DGAV) November 2021 – AWMF-Registernummer: 021-20

Wertigkeit der Sonografie in der Divertikulitisdiagnostik

- Guidelines: „All major Guidelines recommend CT for the initial assessment of suspected diverticulitis“

Diverticulitis of the Colon Imaging and Diagnosis, Sandor A Joffe, MD, medscape 1 April 2021

- …American College of Radiology ACR…
- …American Gastroenterologlogical Association AGA…
- …Pradel et al: US Sensitivität 85%, Spezifität 84% Radiology 11/1997
- …Ripolles et al: prospective study 240P (84%Sens/95.8%Spez), Radiology, 09/1998
- …Roson et al: retrospective study 311P, left Colon (98%Spez. CT 77), Radiologia, 02/2021

- Haupt-Kritikpunkte: US sei „untersucherabhängig“, Untersucher hätten oft „wenig Erfahrung“, sei „vollkommen erfolglos bei ~~übergewichtigen Patienten“~~ oder bei ~~„zuviel Darmgas“.~~ Es gäbe „falsch positive Befunde bei NPL, Entzündung, Ischämie…“

Konsequenzen …

Verbesserung der sonografischen Fähigkeiten

Teil 2:
kurzes handwerkliches Refreshing zur…
Darmsonografie

Dünndarm: Jejunum, Ileum

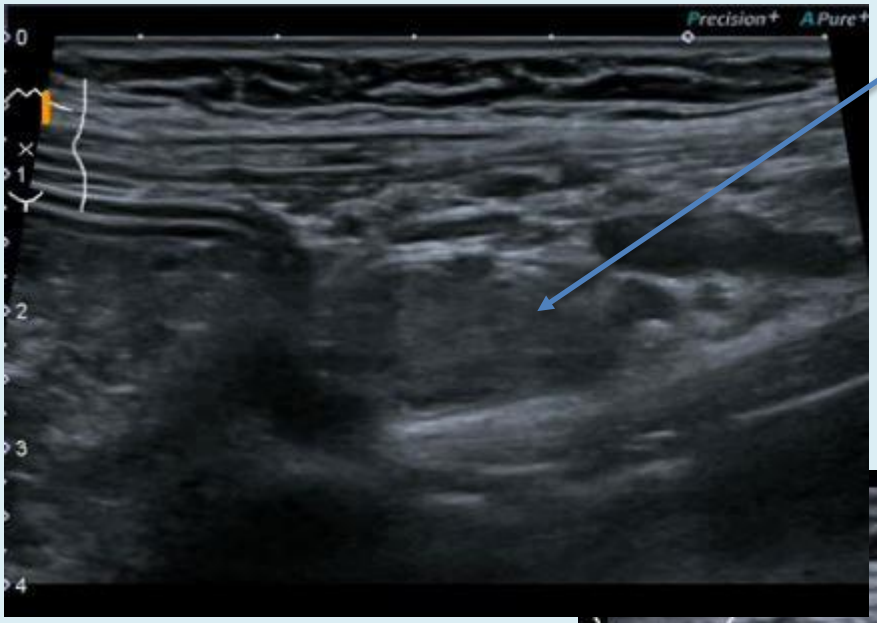

Normwerte Wanddicke ca.:

- Magen 5 – 7 mm
- Duodenum 3 – 4 mm
- Jejunum / Ileum 3 – 4 mm
- Kolon 2 – 3 mm

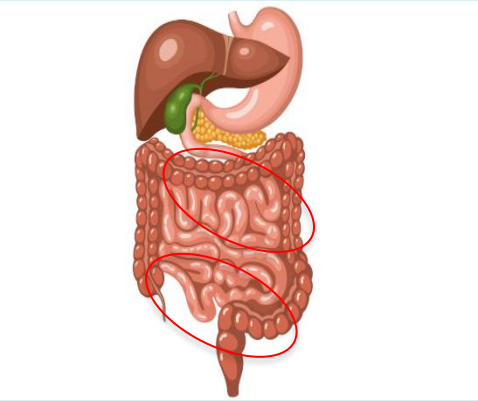

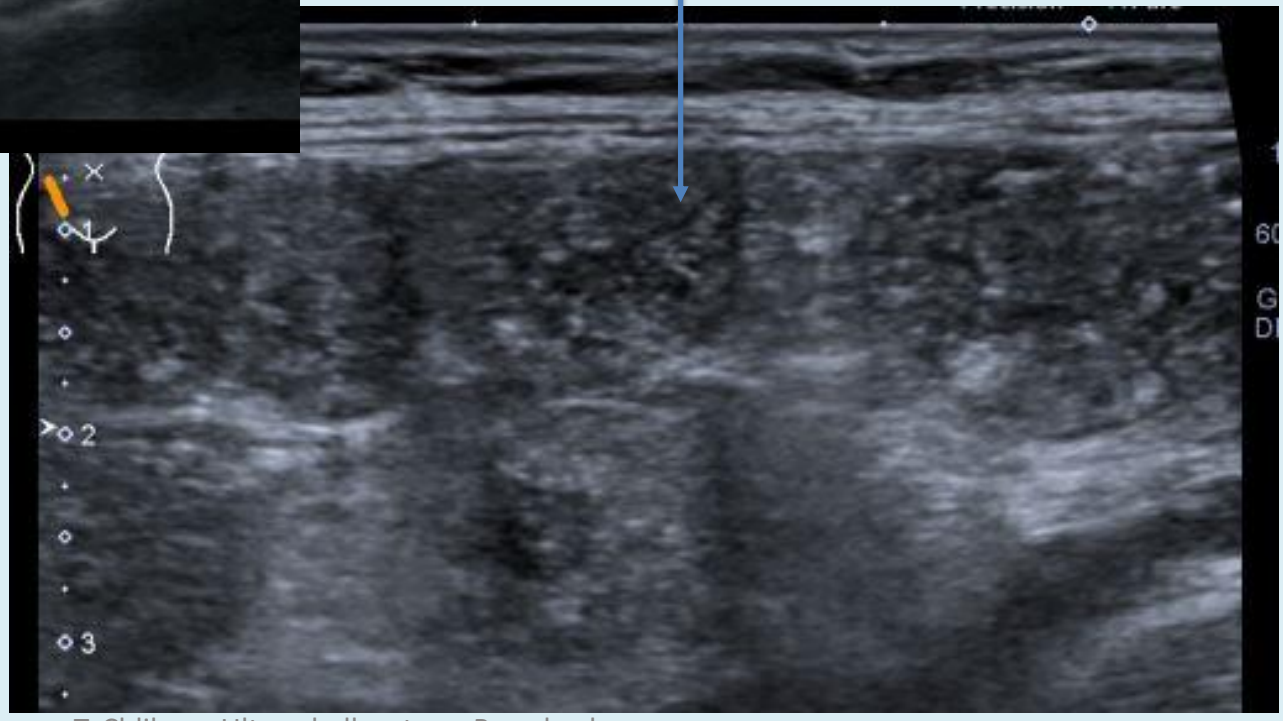

Dünndarm: Jejunum, Ileum

Gegen distal abnehmende Kerckring`sche Falten

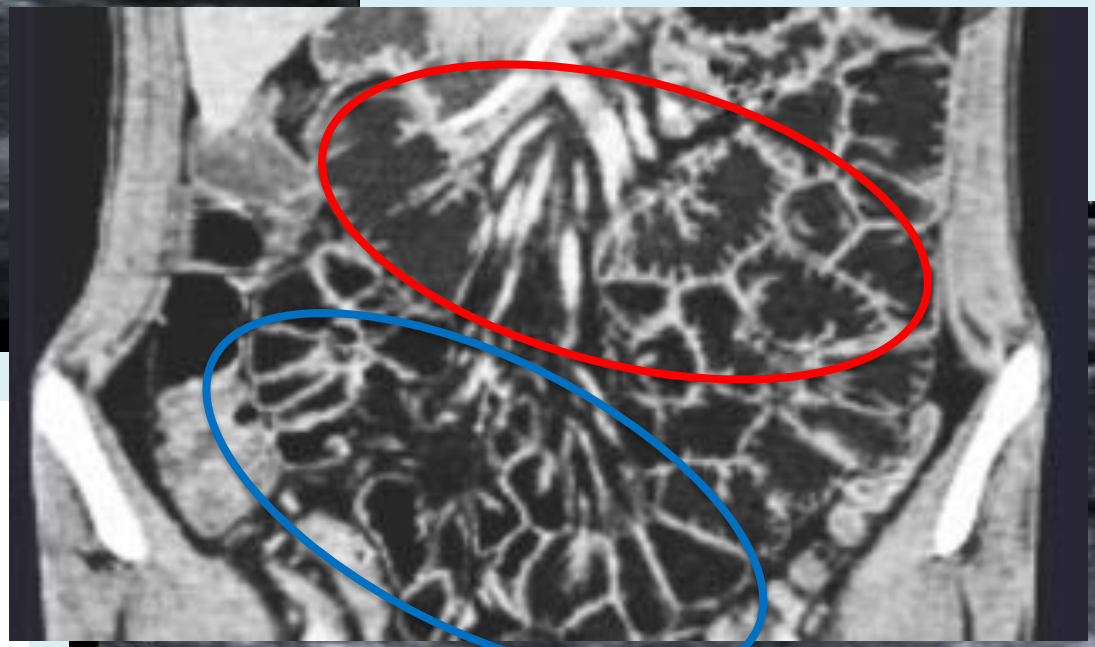

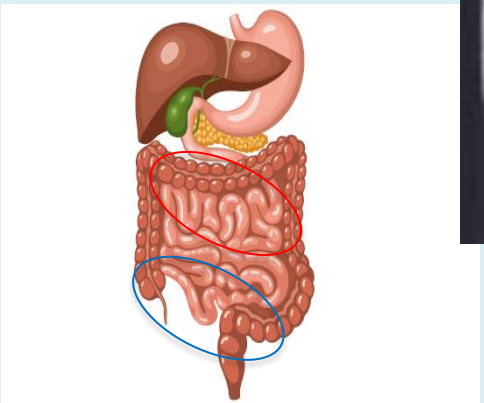

Dünndarm/Coecum

Kolon: gashaltig

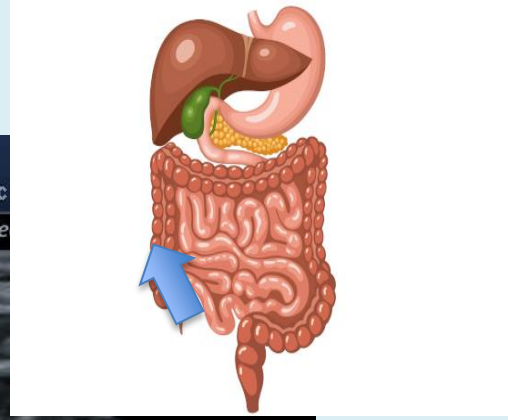

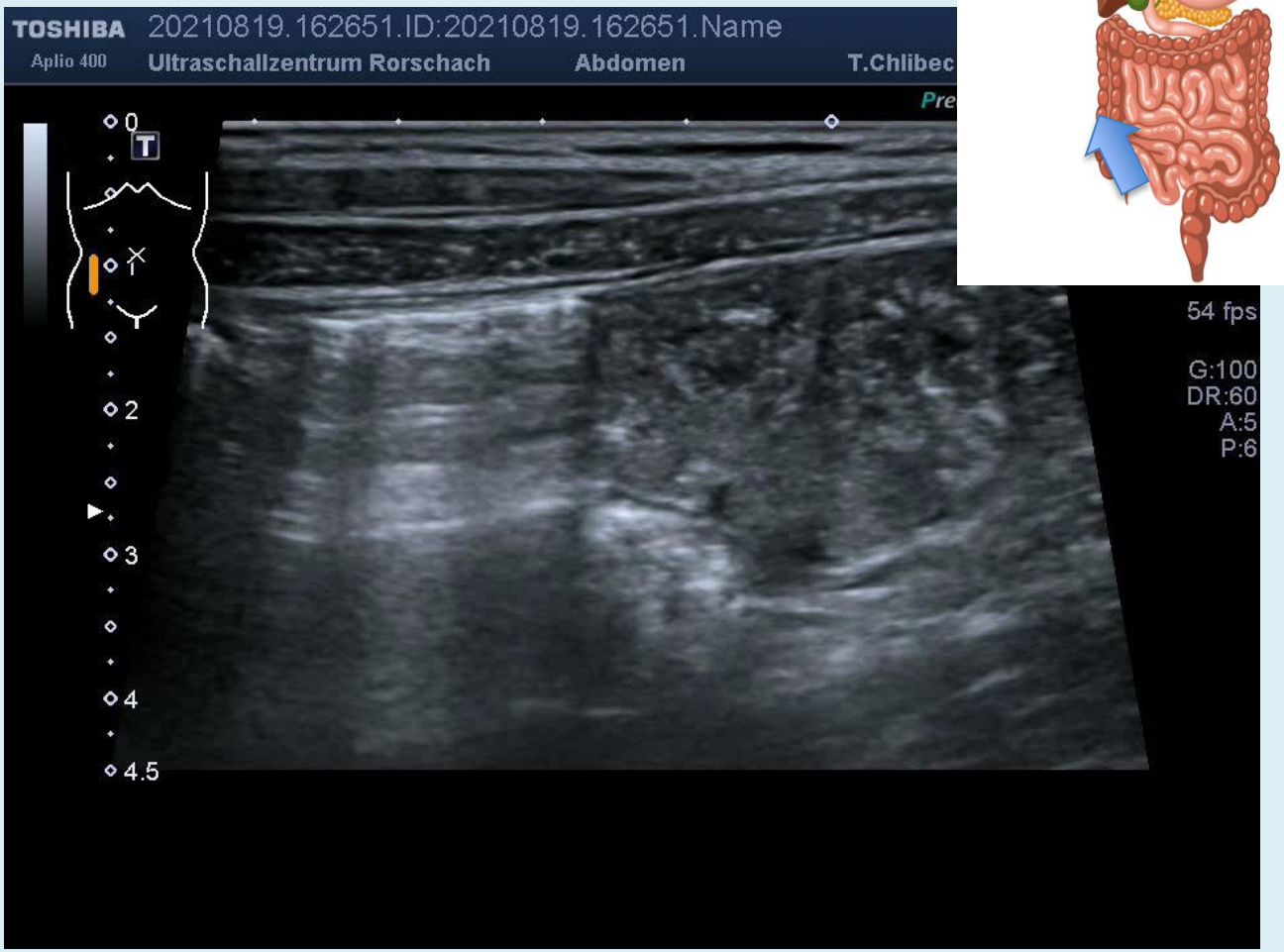

Kolon

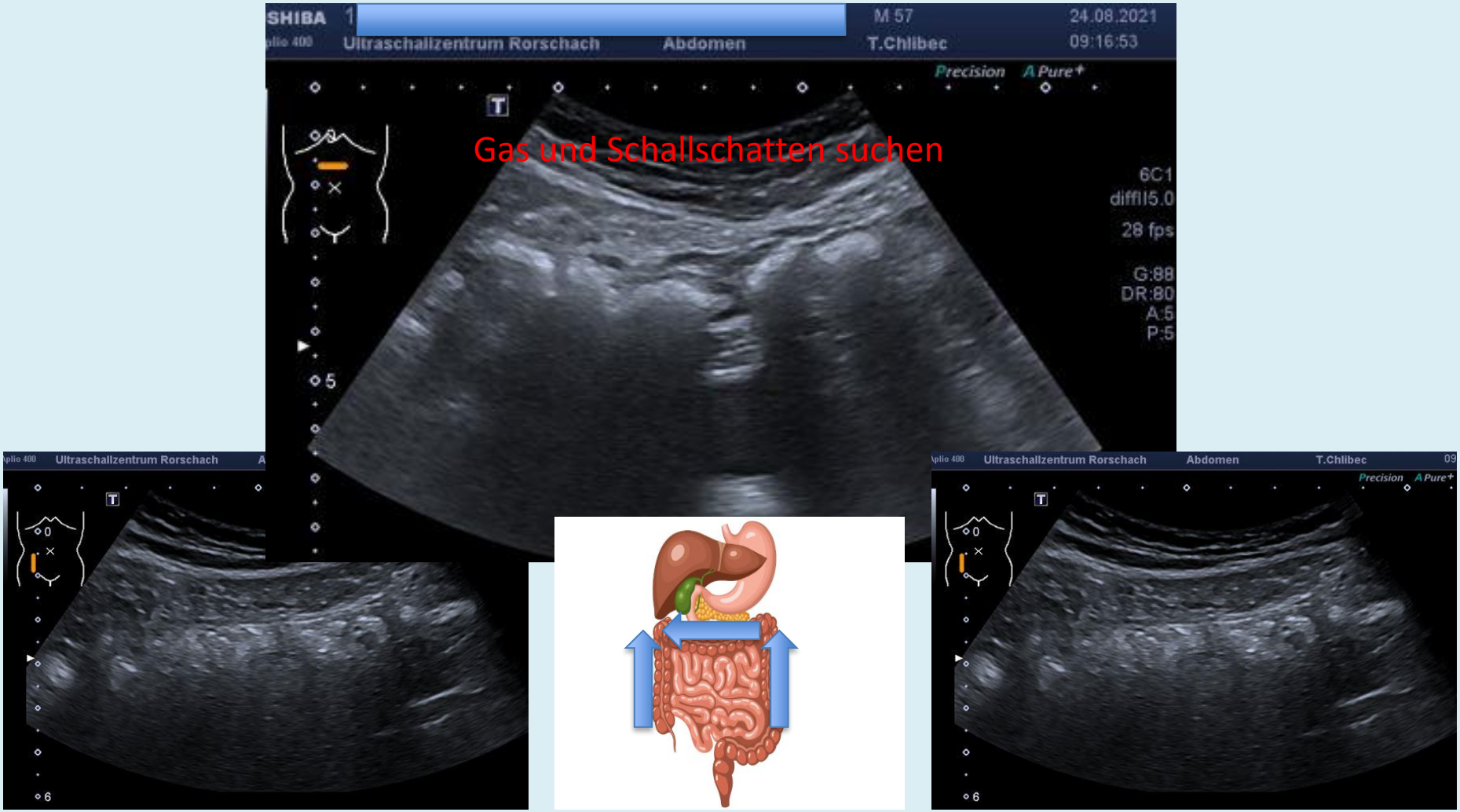

Kolon: Schallschatten durch Gas bedingt. Haustrierung.

Colon descendens

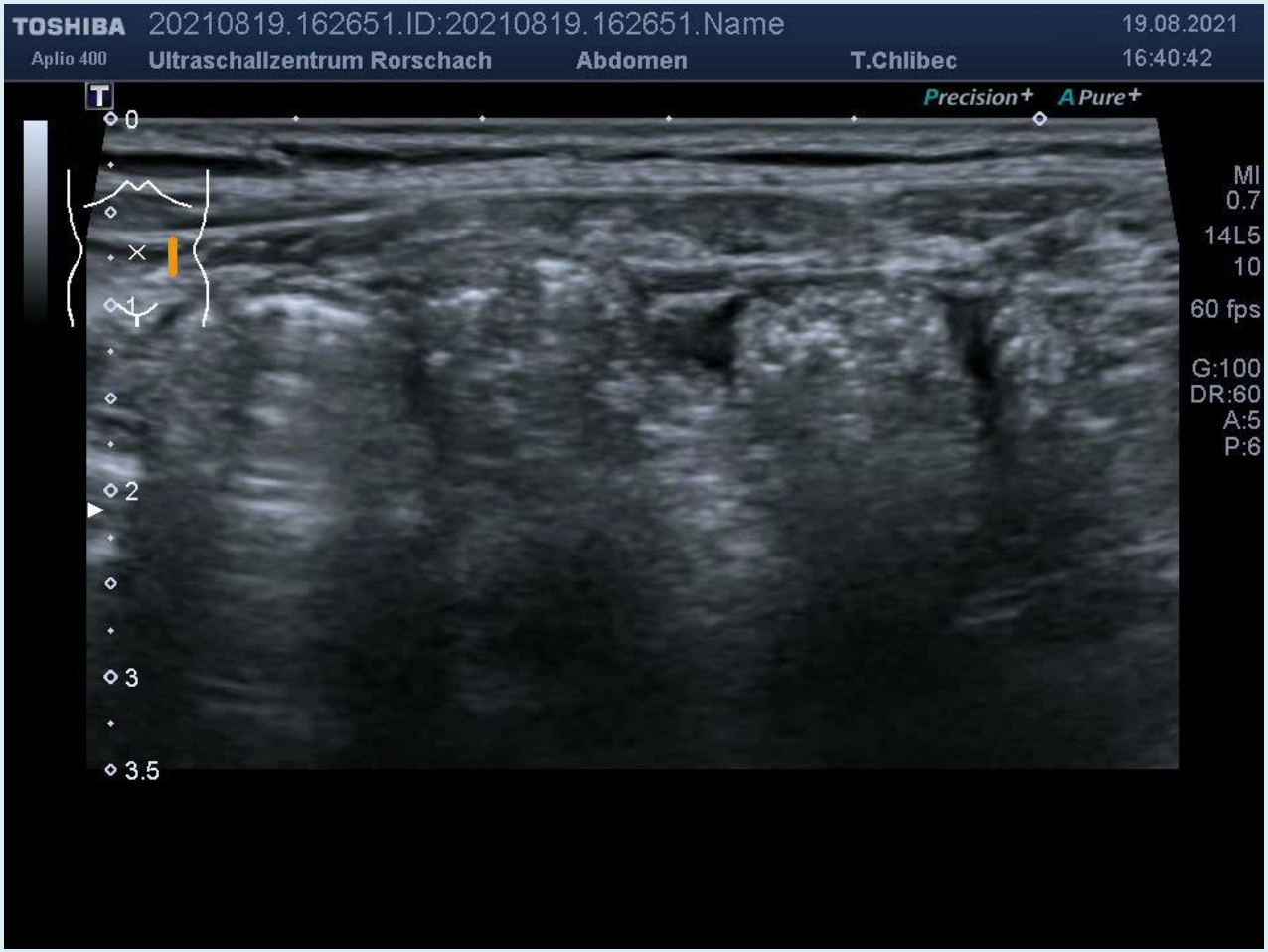

Sigma

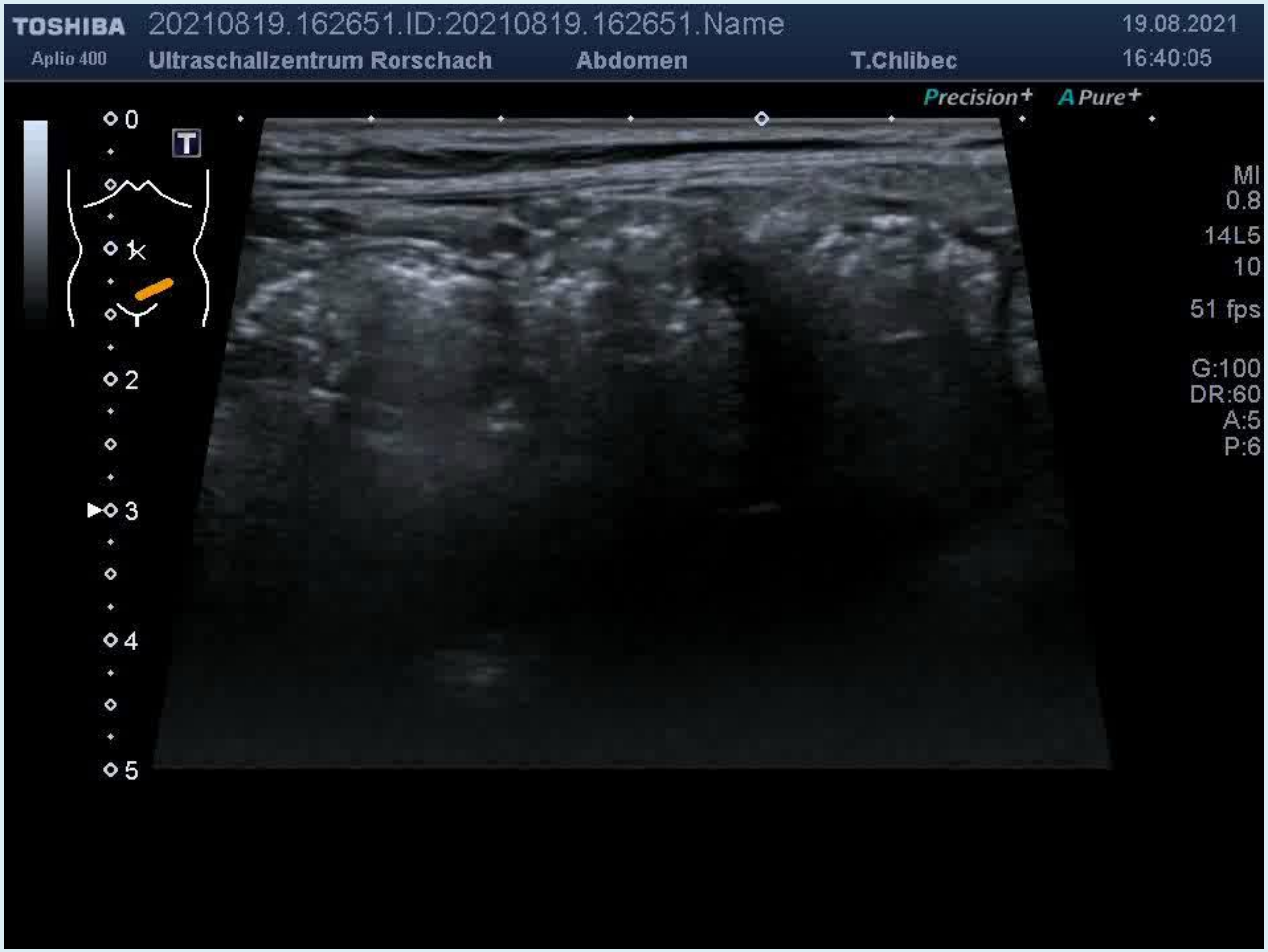
TOSHIBA
Aplio 400
20210819.162651.ID:20210819.162651.Name
Ultraschallzentrum Rorschach
Abdomen
T.Chlibec
19.08.2021
16:40:05
Precision+
A Pure+
MI
0.8
14L5
10
51 fps
G:100
DR:60
A:5
P:6

Orientierung? Sigma/Rektum …

Unterbauchlängsschnitt über der HB

Sigma/Rektum

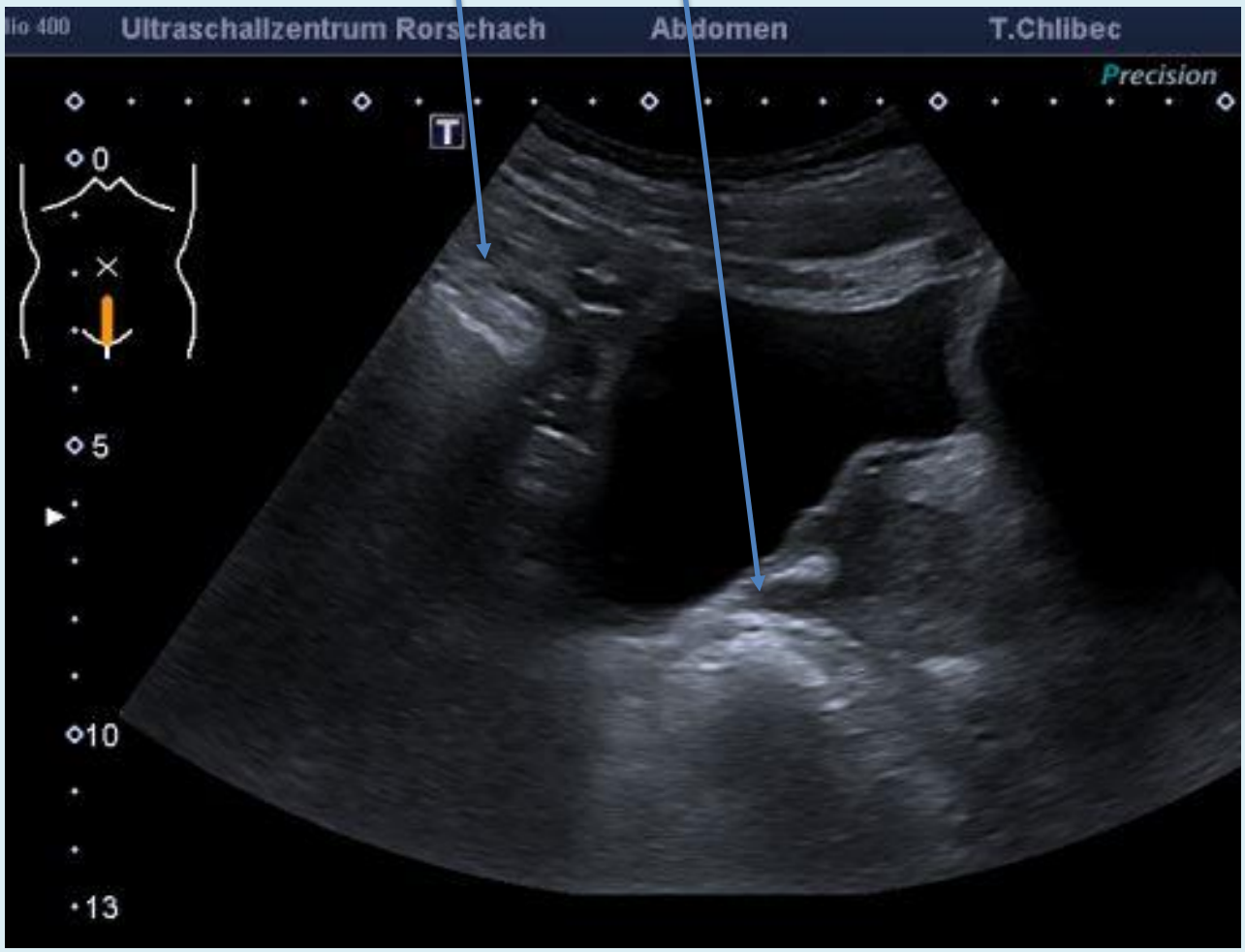

Unterbauchlängsschnitt über der HB

Sigma/Rektum

Prostata Symphyse

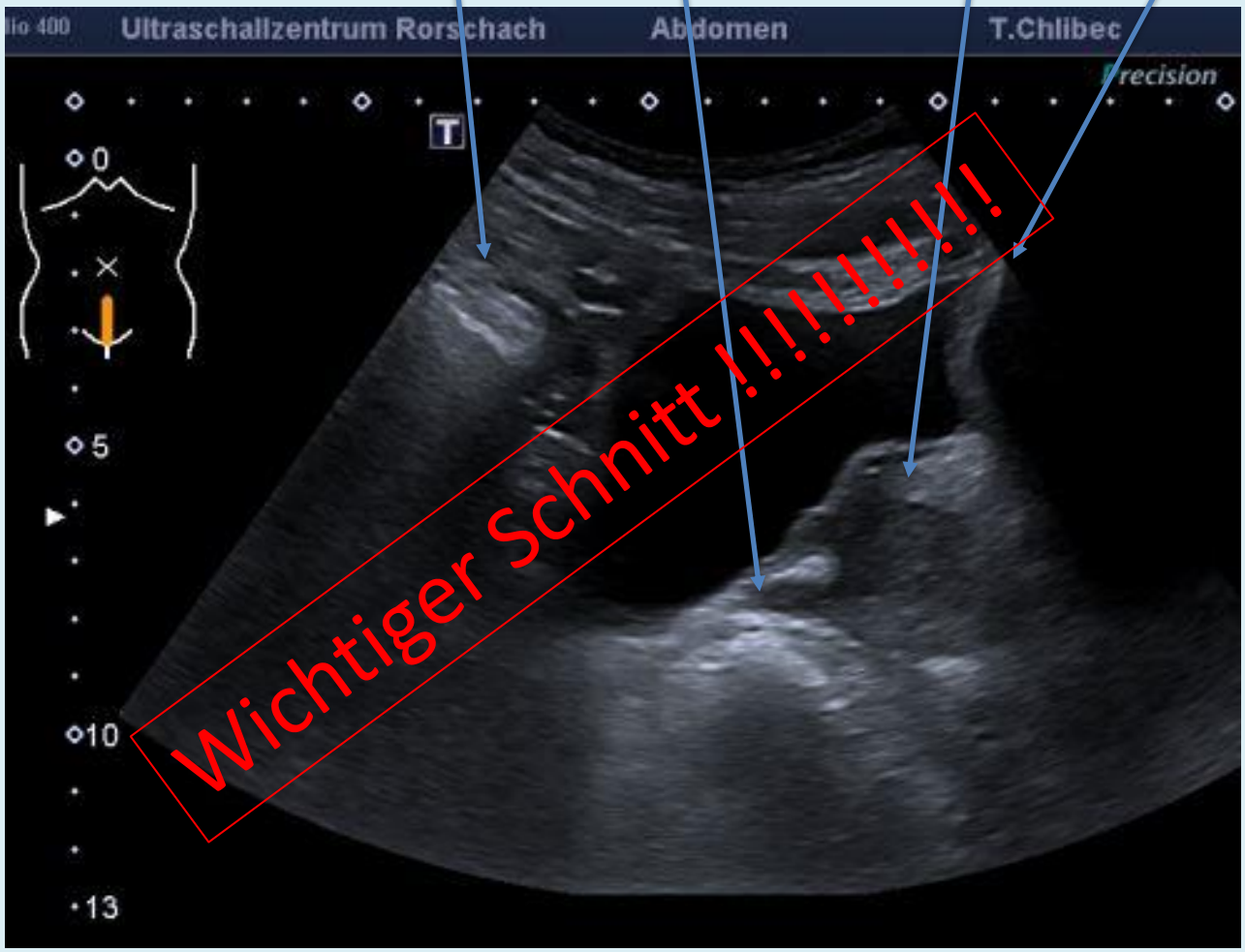

Unterbauchlängsschnitt über der HB

Auffinden des Colons/Sigma

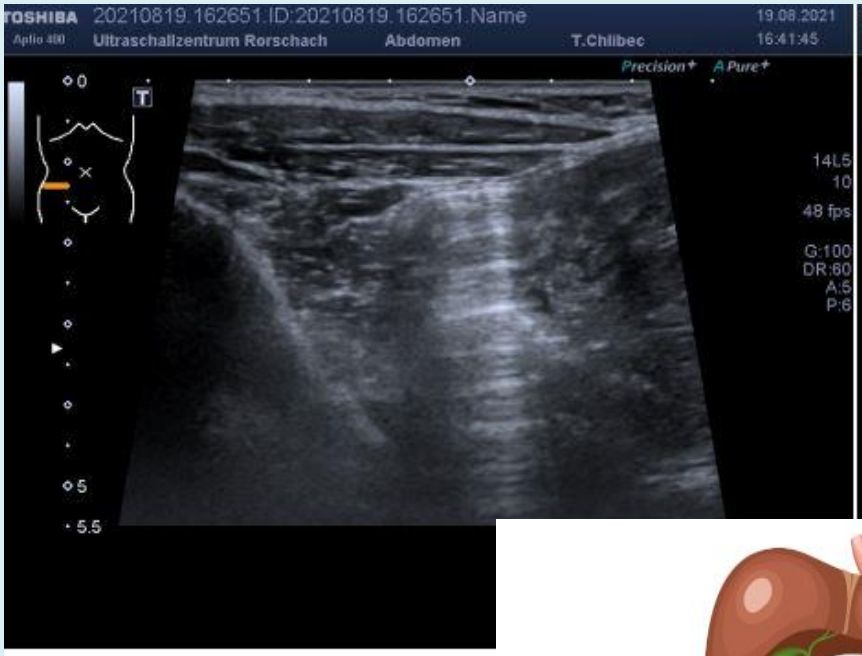

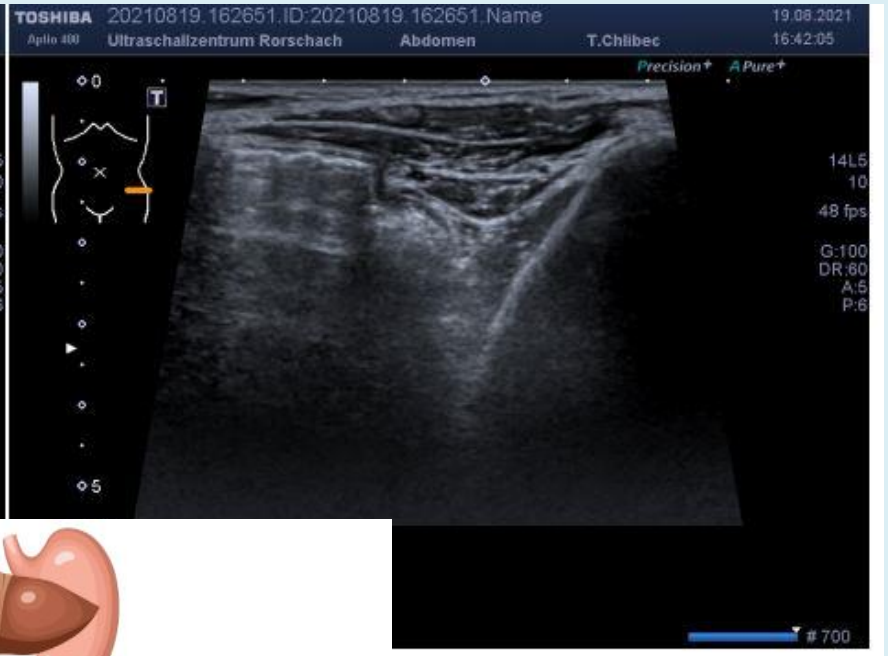

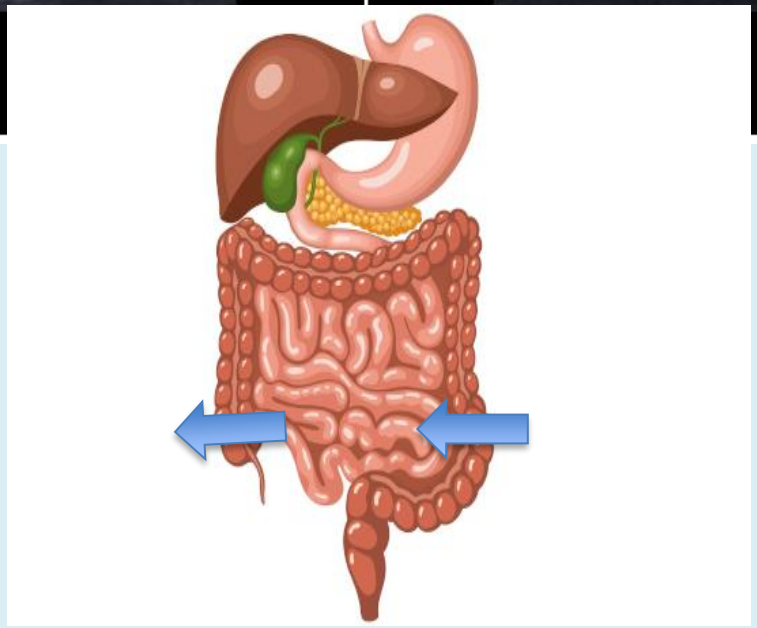

Auffinden des Colons/Sigma

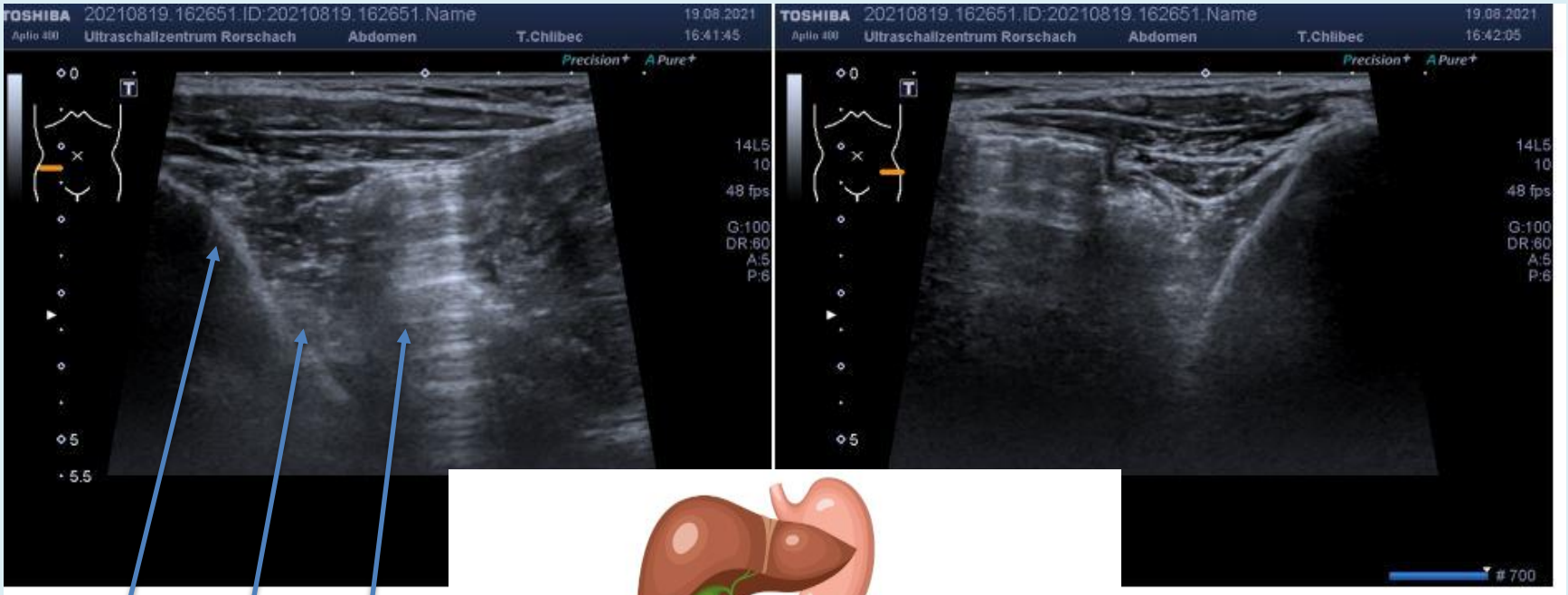

Os ilium

m.Iliacus m.psoas

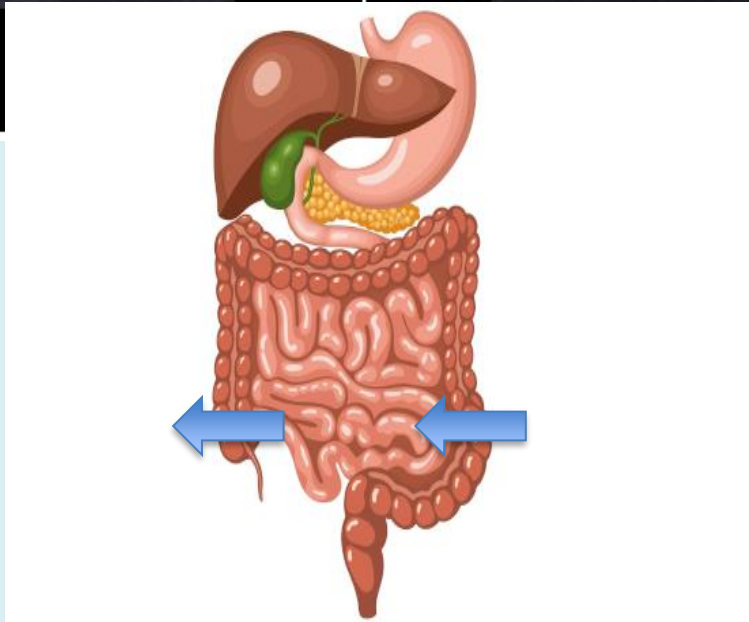

Auffinden des Colons/Sigma

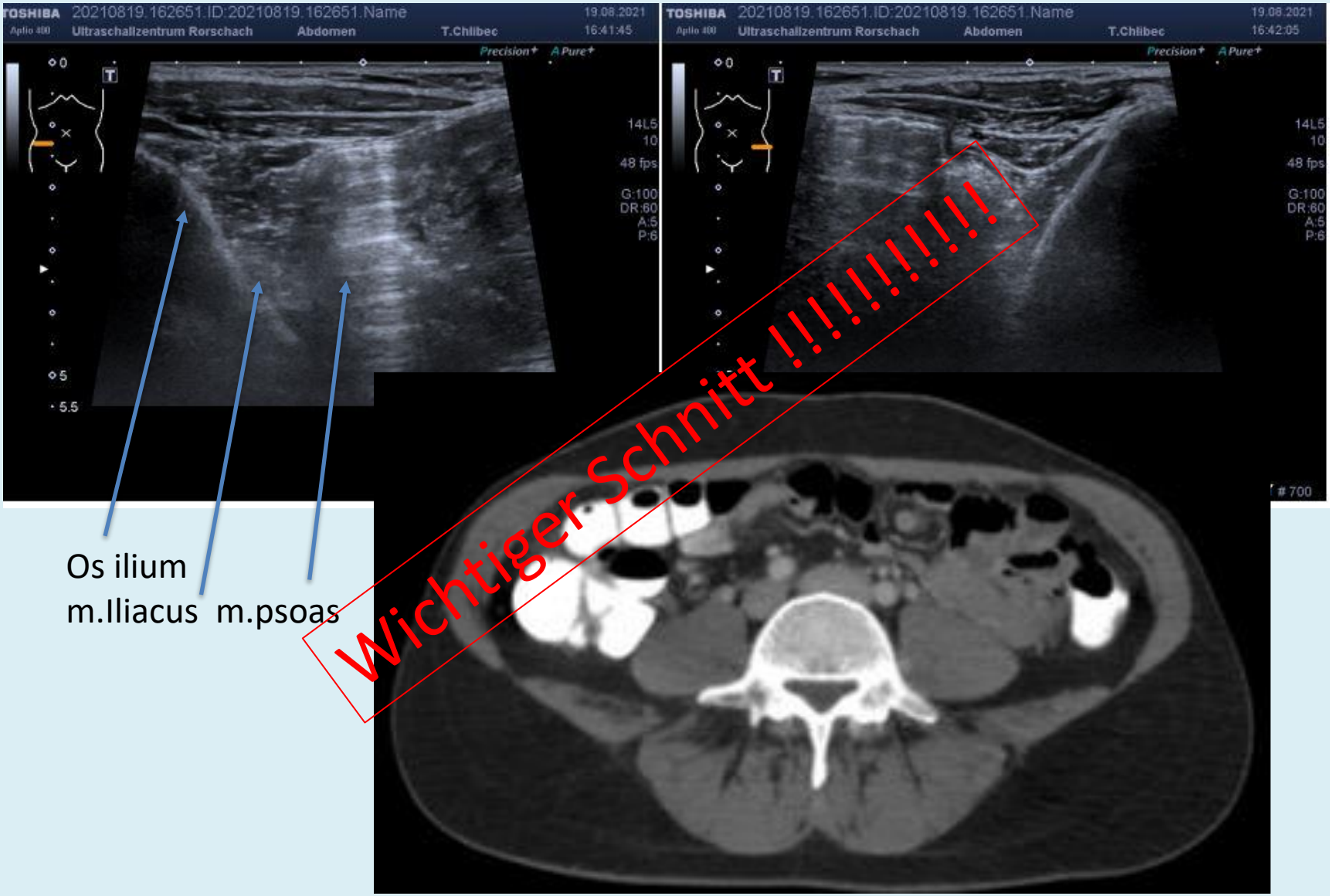

Auffinden des Colons/Sigma

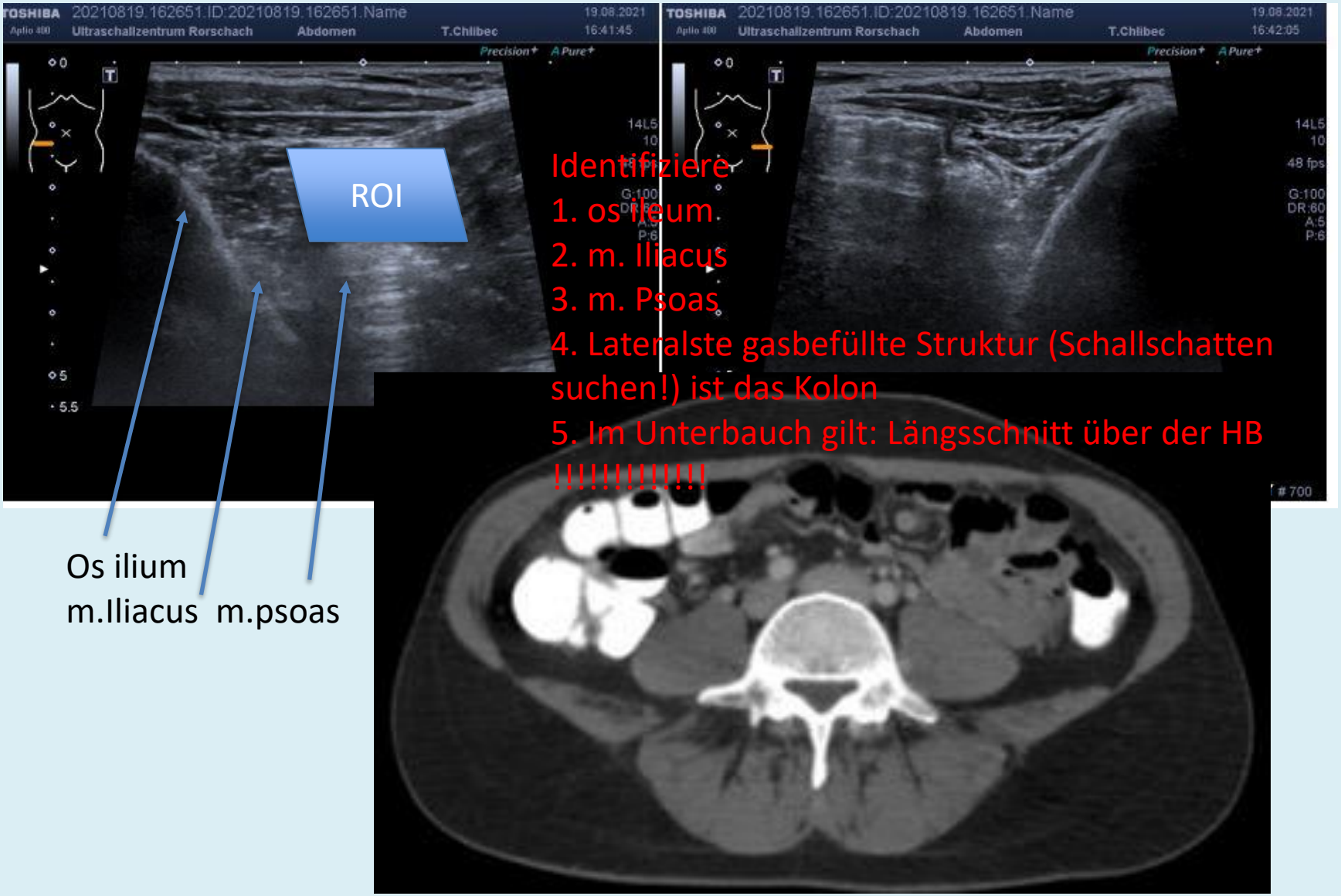

Identifiziere
1. os ileum.
2. m. Iliacus
3. m. Psoas
4. Lateralste gasbefüllte Struktur (Schallschatten suchen!) ist das Kolon
5. Im Unterbauch gilt: Längsschnitt über der HB !!!!!!!!!!!!

Colon descendens

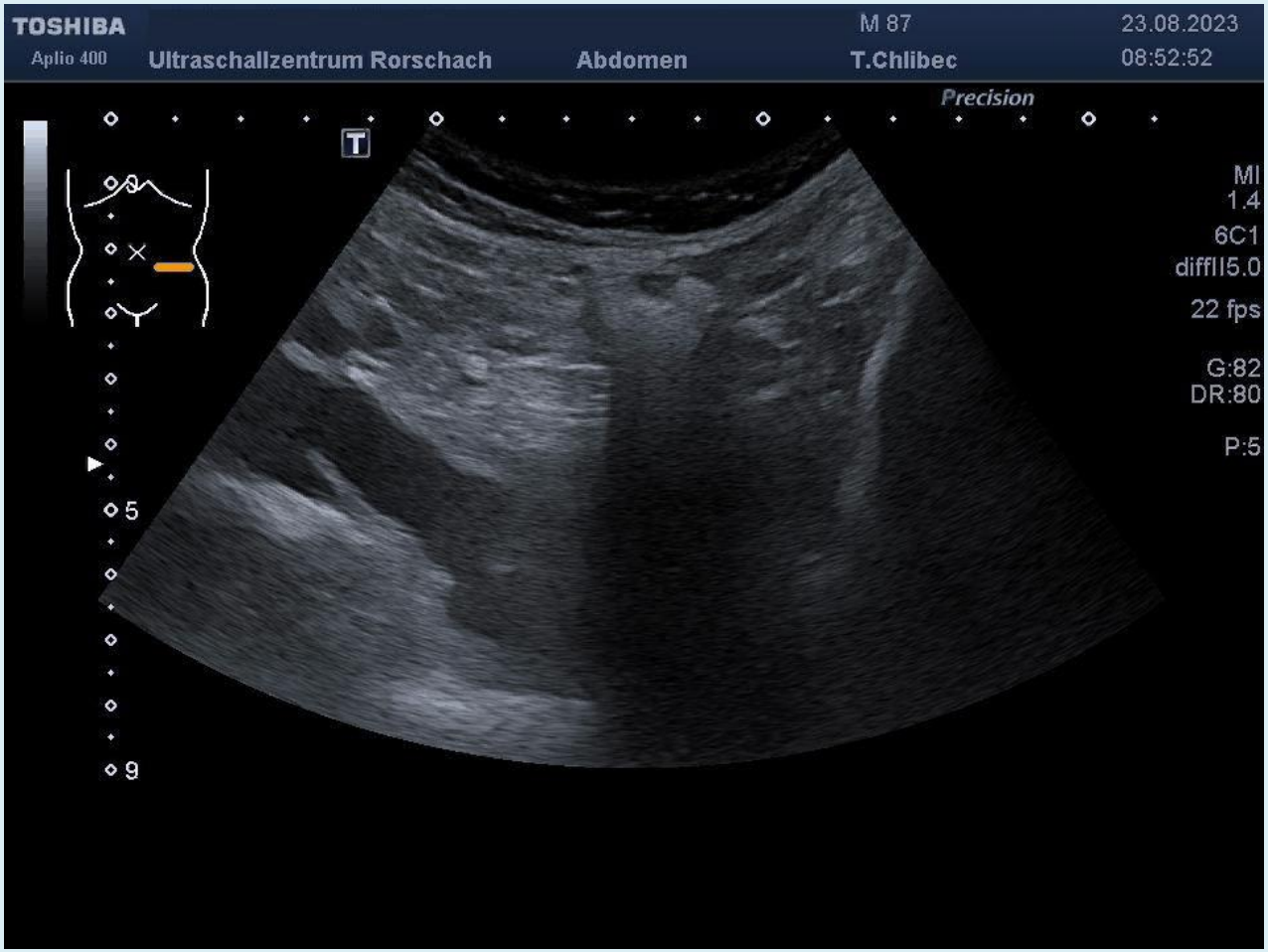

Colon descendens und prox. Sigma

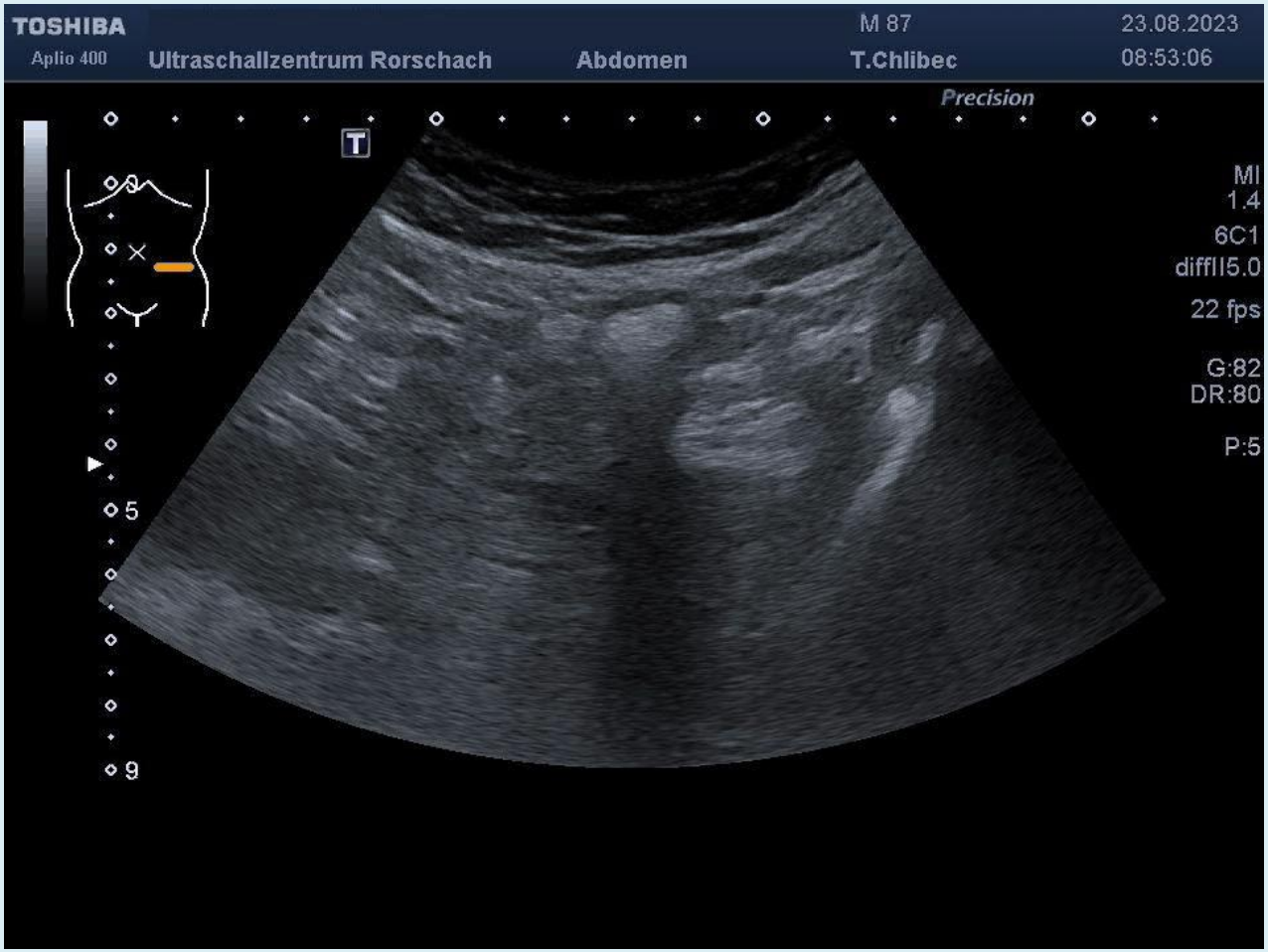

Colon transversum

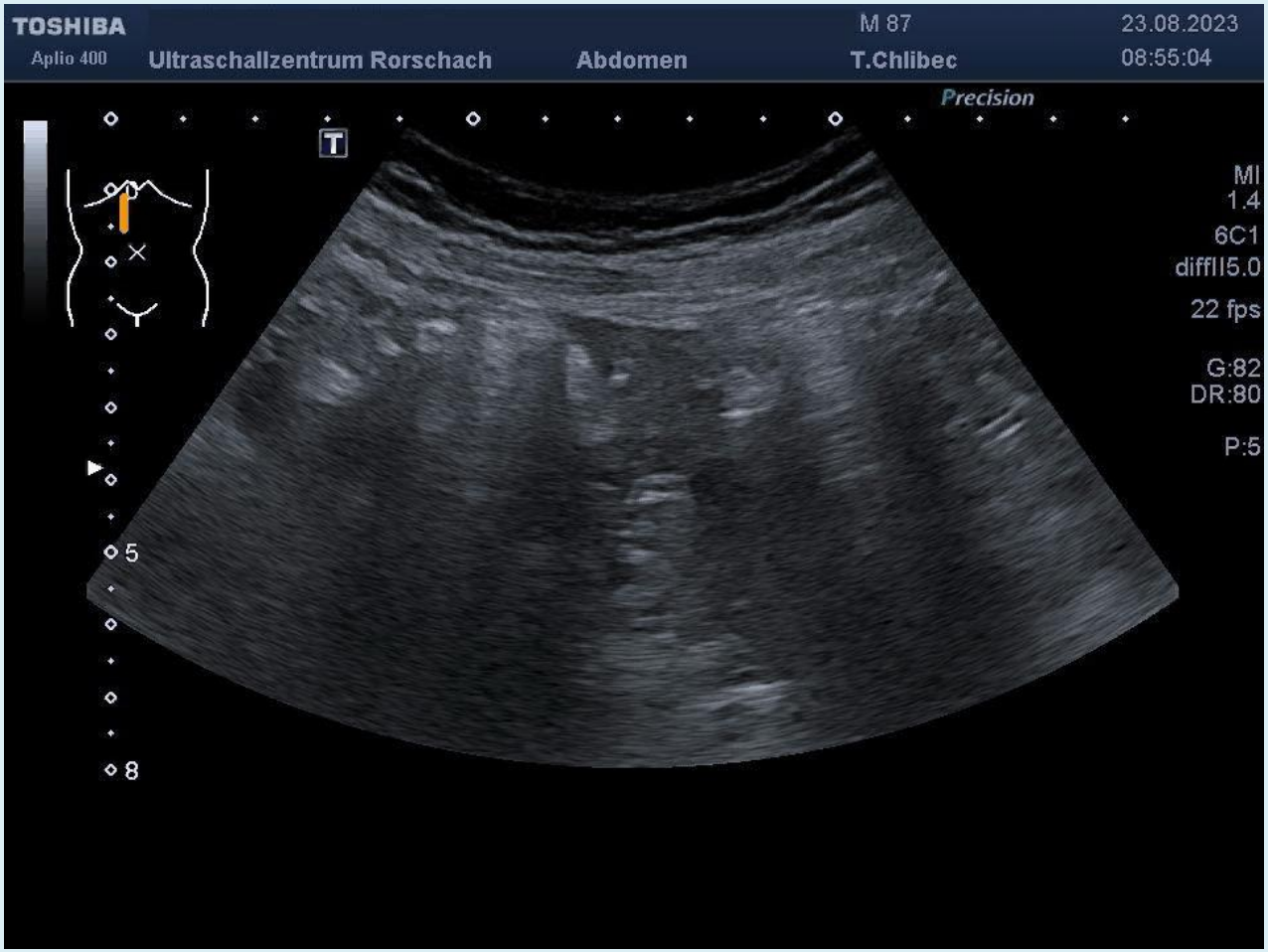

Zusammenfassung Refresh Darmsonografie

- Gas/Luft ist super für Kolon: suche das Gas und den Schallschatten
- Adipöse Patienten lassen sich bzgl Darm sehr gut schallen!!! (guter Kontrast zur Pathologie)
- Bzgl Pathologie: suche die auffällige Darmwand (hypoechogen!!!!), suche wo es wehtut.
- Appendx: zuerst die ROI gut einstellen (Coekalpol einstellen), dann benachbart Kokarde genauer suchen, erwäge Linearschallkopf. LKN?
- Sigma: beginne ev. im UB Längsschnitt
- Beginne mit curved array, ggf. Wechsel auf linear

Speziell Divertikulitis finden

- Druckschmerz
- Suche echoarme Wandverdickung cranial der Harnblase, im li Unterbauch und li in Verlängerung Colon deszendens
- Divertikel zu sehen?
- Abszess, freie Flüssigkeit?
- Netzreaktion?

Engramm Divertikulitis

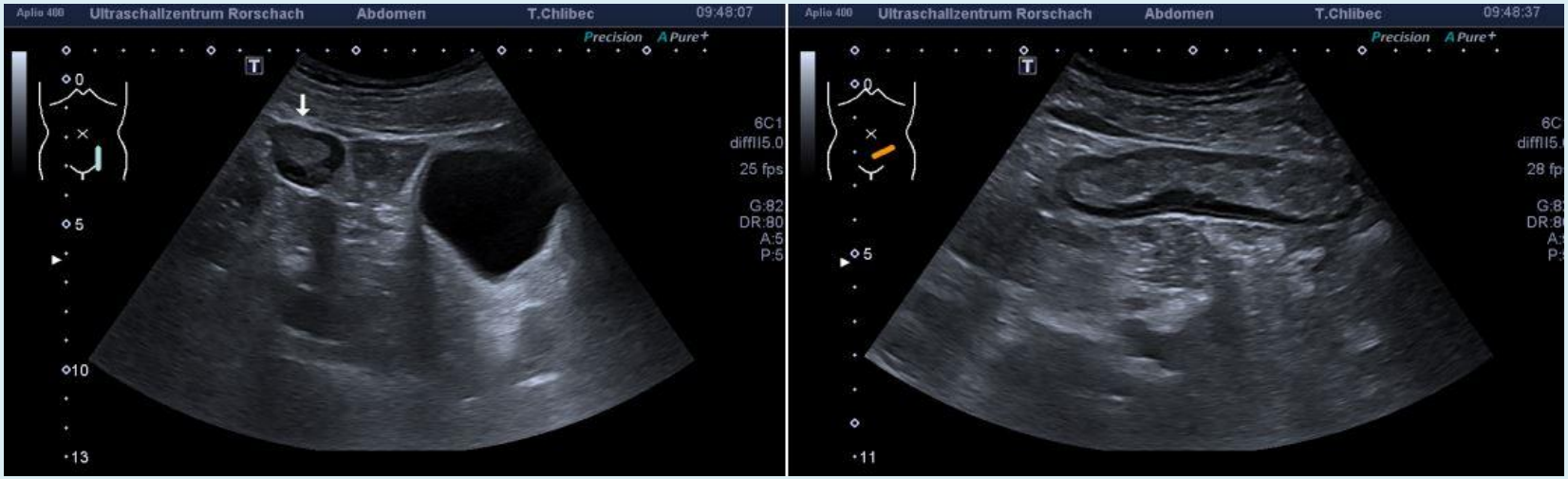

Vielen Dank für Ihr Interesse !

T. Chlibec und C. Arnold